

中华医学会肺癌临床诊疗指南(2019 版)

中华医学会 中华医学会肿瘤学分会 中华医学会杂志社

通信作者: 韩宝惠, 上海市胸科医院上海交通大学附属胸科医院呼吸内科, 上海 200030, Email: hanxky@aliyun.com

【摘要】 制定符合中国国情、多学科共同参与的肺癌临床诊疗指南,对规范防治措施、提高中国肺癌诊治水平起到重要的作用。为进一步提高我国肺癌的诊疗水平、改善患者的预后、给各级临床医师提供专业的循证医学意见,中华医学会组织呼吸内科、肿瘤内科、胸外科、放疗科、影像科和病理科专家,整合近年来肺癌病理、基因检测、免疫分子标志物检测和治疗手段等方面的新进展,并同时考虑中国的实际国情和诊治的可及性,结合国际指南和中国国情,制定了中国肺癌临床诊疗指南,旨在为专业的各级临床医师提供循证、指导性意见。指南的内容覆盖肺癌的筛查、诊断、病理、治疗和随访情况等。

【主题词】 肺肿瘤; 诊断; 治疗; 指南

DOI: 10.3760/cma.j.cn112152-20200120-00049

Chinese Medical Association guidelines for clinical diagnosis and treatment of lung cancer (2019 edition)

Chinese Medical Association, Oncology Society of Chinese Medical Association, Chinese Medical Association Publishing House

Corresponding author: Han Baohui, Department of Pulmonary Medicine, Shanghai Chest Hospital, Shanghai Jiao Tong University, Shanghai 200030, China, Email: hanxky@aliyun.com

【Abstract】 The formulation of the guidelines for the clinical diagnosis and treatment of lung cancer in line with China's national conditions and multiple discipline cooperation plays an important role in standardizing prevention measures and improving the diagnosis and treatment of lung cancer in China. In order to further improve the diagnosis and treatment of lung cancer in China, improve the outcomes of patients, and provide professional evidence-based medicine advice to clinicians at all levels, the Chinese Medical Association organized specialists in departments of pulmonary medicine, oncology medicine, thoracic surgery, radiotherapy, radiology and pathology throughout the country to perform the work. The recent advances in pathology, genetic testing, immuno-molecule testing, and therapeutic approaches were integrated and the guideline was formulated in combination with international guidelines and China's national conditions. The guideline aims to provide evidence-based, guidance for clinicians at all levels. The guideline covers the screening, diagnosis, pathology, treatment and follow-up of lung cancer.

【Subject words】 Lung neoplasms; Diagnosis; Therapy; Guidelines

DOI: 10.3760/cma.j.cn112152-20200120-00049

原发性支气管肺癌简称肺癌,是我国及世界范围内发病率和死亡率最高的恶性肿瘤之一^[1]。在我国,近年来肺癌的发病率和死亡率呈明显上升趋势。我国国家癌症中心统计,2014 年我国肺癌发病率和死亡率均居恶性肿瘤首位,其中新发病例约 78.1 万,死亡病例约 62.6 万;男性高于女性,城市高于农村;发病率和死亡率亦存在区域差异,由高到低依次为东部、中部和西部^[2]。早期肺癌多无明显症状,临床上多数患者出现症状就诊时已属晚期,致晚期肺癌整体 5 年生存率不高。

制定符合中国国情、多学科共同参与的肺癌临床诊疗指南,对规范防治措施、提高我国肺癌诊治水

平起到重要的作用。为进一步提高我国肺癌的诊疗水平、改善患者的预后、给各级临床医师提供专业的循证医学意见,中华医学会组织全国呼吸内科、肿瘤内科、胸外科、放疗科、影像科和病理科专家,整合近年来肺癌病理、基因检测、免疫分子标志物检测和治疗手段等方面的新进展,同时考虑到中国的实际国情及诊治的可及性。结合国际指南和我国的国情,本专家委员会制定了中华医学会肺癌临床诊疗指南,根据循证医学级别进行了分类推荐,分 4 个级别:(1)1 类推荐证据级别最高,为专家组一致推荐;(2)2A 类推荐证据级别稍低,专家组一致推荐;(3)2B 类推荐证据级别低,部分专家推荐;(4)3 类推荐

证据为专家分歧较大。本指南旨在针对专业的各级临床医师提供循证、指导性意见。内容覆盖肺癌的筛查、诊断、病理、治疗、随访等。

一、肺癌的筛查

1. 高危人群的选择: 年龄 55~74 岁, 吸烟量 30 包/年(如已戒烟, 戒烟时间<15 年)的个体推荐参加低剂量 CT(low-dose computed tomography, LDCT)肺癌筛查, 或年龄 45~70 岁且有一项肺癌高危因素也可作为筛查的条件, 包括吸烟史、职业致癌物质暴露(如石棉、电离辐射、二氧化硅等)、个人肿瘤史、直系亲属肺癌家族史、慢性肺部疾病史(如慢性阻塞性肺病、肺结核或肺纤维化)、有长期二手烟或环境油烟吸入史等(图 1)。不能耐受可能的肺癌切除手术或有严重影响生命的疾病个体不建议进行 LDCT 筛查^[3-11]。

2. 筛查频率: 建议筛查的间隔时间为 1 年, 间隔时间超过 2 年的筛查模式并不推荐^[11]。年度筛查正常的, 建议每 1~2 年继续筛查。

3. 筛查的管理: 建议直径≥5 mm 结节需接受进一步检查^[3]。阳性结节的定义如下: (1) 基线筛查: 直径≥5mm 非钙化肺结节或肿块, 或发现气管

和(或)支气管可疑病变定义为阳性。(2) 年度筛查: 发现新的非钙化肺结节、肿块或气管和支气管病变, 或原有肺结节增大或实性成分增加, 则定义为阳性。

4. 结节的临床管理步骤: 基线筛查出的肺结节管理流程见图 2, 年度筛查肺结节管理流程见图 3。

二、肺癌的诊断(图 4)

(一) 罹患肺癌的危险因素

推荐意见: 吸烟、环境污染、职业暴露、既往慢性肺部疾病(慢性阻塞性肺病、肺结核、肺纤维化)和家族肿瘤疾病史等均是罹患肺癌的危险因素。

1. 吸烟: 有研究表明, 吸烟与许多恶性肿瘤的发生有密切关系^[12], 尤以肺癌为甚。通常认为, 吸烟与鳞状细胞癌和小细胞癌的关系相对更为密切。肺癌发生的高峰期往往滞后于吸烟高峰期。开始吸烟年龄越小、每日吸烟量越大、持续时间越长, 引起肺癌的相对危险度越大。被动吸烟也会增加肺癌的发生。

2. 环境污染: 广义的环境污染包括室外大环境污染和室内小环境污染。各种农业、工业废气、粉尘和汽车尾气等, 可导致呼吸系统疾病上升及心肺疾

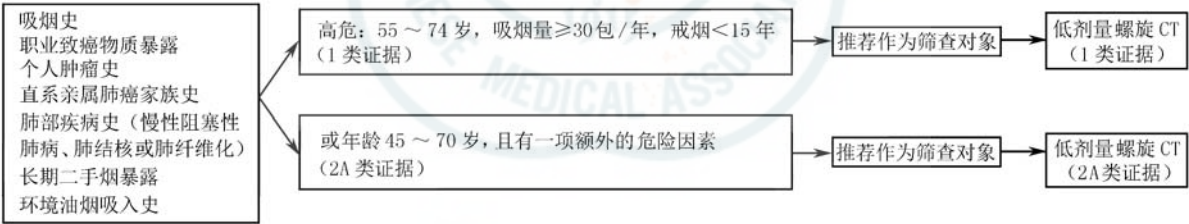
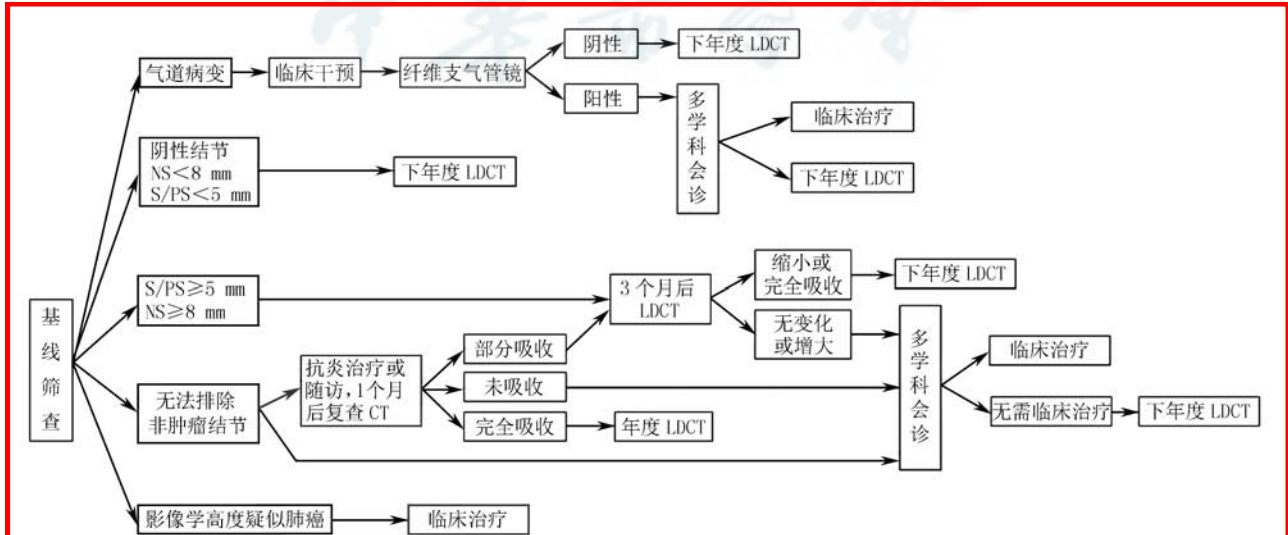
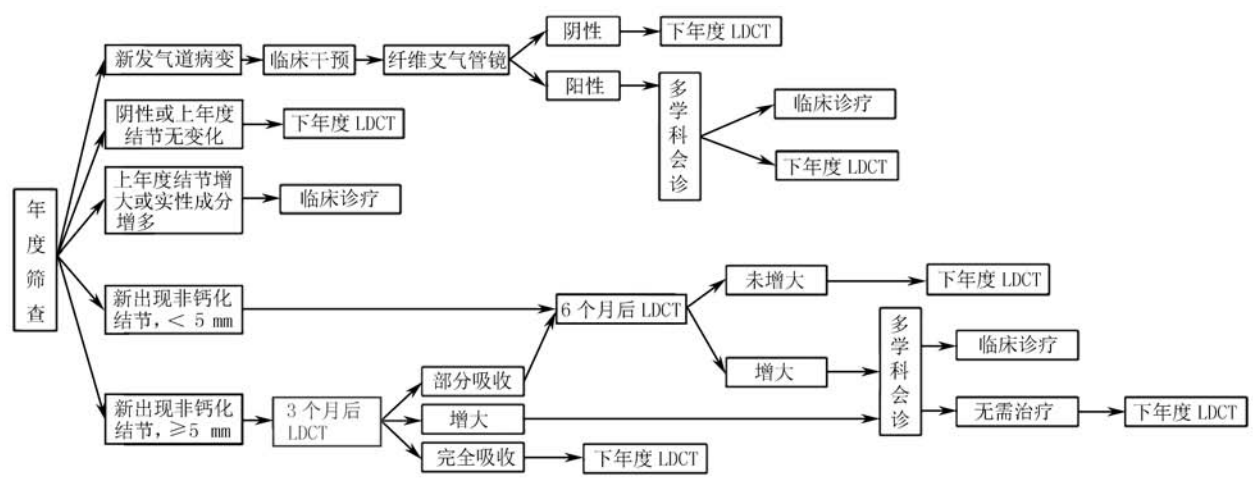


图 1 肺癌筛查的人群选择



注: LDCT: 低剂量 CT; NS: 非实性结节; S: 实性结节; PS: 部分实性结节

图 2 肺癌基线筛查出结节的管理流程



注: LDCT: 低剂量 CT

图 3 肺癌年度筛查管理流程及结节管理

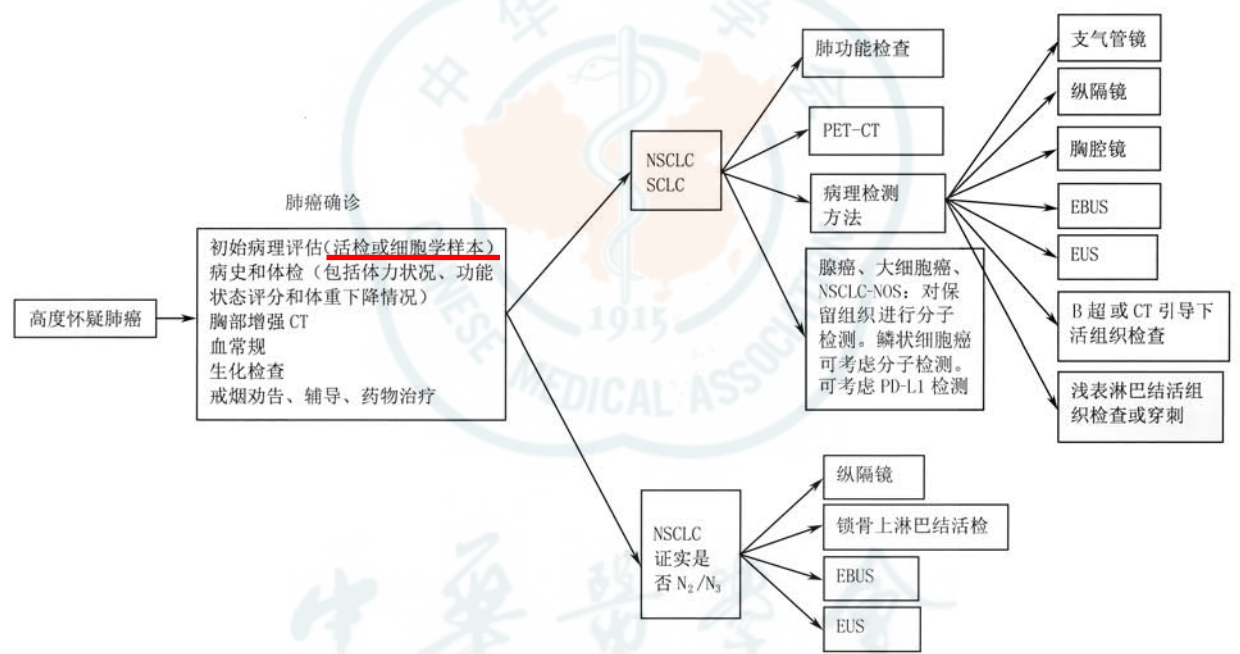

图 4 肺癌诊断流程图

病死亡率的上升^[13-14]。室内污染也是导致肺癌发生不容忽视的原因,例如室内烹饪燃烧的烟煤释放的大量苯并芘,可导致肺癌发病率升高^[15]。

3. 职业暴露:长期接触铀、镭等放射性物质和石棉、氡、砷及其化合物等高致癌物质者更易罹患肺癌。对于发达国家的非吸烟人群而言,氡是仅次于被动吸烟的室内致肺癌的发生因素;另外,经常接触

柴油废气者的肺癌发病率也会升高。

4. 肺癌家族史及既往肿瘤病史:这类人群往往可能携带有异常基因改变。在目前尚无可靠的肺癌基因筛查系统和公认方法时,更应关注患者的肺癌家族史及既往罹患肿瘤病史。有证据表明,一级亲属被诊断肺鳞状细胞癌的个体患肺癌的风险度明显升高^[16]。

5. 年龄:在我国,<45 岁人群肺癌的发病率相对较低,≥45 岁呈现明显增加趋势^[17]。

6. 其他:肺结核、慢性阻塞性肺疾病和尘肺等慢性肺部疾病患者肺癌发病率高于健康人。支气管慢性炎症及肺纤维瘢痕病变在愈合过程中的鳞状上皮化生或增生可能发展成肺癌^[18]。

(二)肺癌的临床表现

周围型肺癌早期可无明显症状。随着病情的发展,可出现相应的呼吸道症状或转移相关症状。

1. 原发肿瘤表现

推荐意见:中央型肺癌可表现出相应的呼吸道症状,周围型肺癌早期常无呼吸道症状。

(1)咳嗽、咳痰^[19]:咳嗽是肺癌患者就诊时最常见的症状,早期常表现为刺激性咳嗽,如果肿瘤增大影响到痰液引流,可继发阻塞性肺炎。

(2)咯血:由于肿瘤组织血管常较为丰富,部分患者肿瘤坏死可出现痰中带血,如果肿瘤侵蚀较大血管,可引起咯血。

(3)喘鸣、胸闷、气急:呼吸气流通过受压或部分阻塞形成的气管狭窄处可引起喘鸣。对不明原因反复局部出现喘鸣者尤应警惕。肿瘤进展可导致肺不张、胸腔积液,可表现为不断加重的胸闷、气急^[20]。突发胸闷、气急者需排除肺栓塞的可能。

(4)体重下降、乏力、发热:肿瘤可能引起消耗、食欲不振等,导致患者出现乏力伴体重下降,肿瘤患者发热以间断中、低热多见,合并感染时可有高热。

(5)胸痛:肿瘤侵犯壁层胸膜、肌肉神经或骨组织时,疼痛可加重、持久并位置固定。

(6)声音嘶哑:多见于因肺癌侵及淋巴结转移压迫或左侧喉返神经而造成声带麻痹所致;而右侧喉返神经位置较高,多在右侧上纵隔淋巴结转移时可能出现^[21]。

(7)吞咽困难:多见于肿瘤侵犯或转移淋巴结压迫食管。

(8)上腔静脉综合征:多见于肿瘤或转移淋巴结压迫、侵犯上腔静脉。因血液不能顺畅回流,可出现颜面、颈部及上肢肿胀和上胸壁静脉怒张。

(9)膈肌麻痹:多见于肿瘤侵犯膈神经而致其麻痹,可表现为顽固性呃逆、胸闷、气急,还可引起膈肌升高、运动消失或呼吸时的反常运动(吸气上升、呼气下降)^[16]。

(10)胸腔及心包积液:可由于肿瘤侵犯或转移至胸膜和心包引起,多表现为胸闷、胸痛、心动过速和心前区心音减弱^[16]。

(11)Pancoast 综合征:位于肺尖部的肺癌称为肺上沟瘤,又称 Pancoast 综合征,因其周围空间狭小而易侵犯臂丛下神经根、星状神经节、交感神经节和肋间神经,产生肩部、肩胛骨内侧缘、上臂甚至前臂的疼痛,往往为阵发性加重的烧灼样痛,可伴皮肤感觉异常和不同程度的肌肉萎缩。如病变侵及星状神经节、交感神经节,则可出现同侧 Horner 综合征,即同侧瞳孔缩小、眼球内陷、眼睑下垂和颜面无汗等^[16]。

2. 远处转移表现

(1)颅内转移:肺癌是引起颅内转移的常见原因之一^[19],早期可无症状,常出现的中枢神经系统症状包括头痛、呕吐、眩晕、复视、共济失调、偏瘫及癫痫发作等,有时还会伴有精神状态改变和视觉障碍。

(2)骨转移:常见于肋骨或脊柱、盆骨和长骨,早期可无症状,后期有局部疼痛和压痛,若脊柱转移压迫或侵犯脊髓,可导致大、小便失禁或截瘫等^[16]。

(3)肝转移:可出现肝肿大和肝区疼痛^[19],可伴有食欲不振、恶心和消瘦、门冬氨酸氨基转移酶等肝酶或胆红素升高等表现。

(4)肾上腺转移:可呈现爱迪生病(Addison 病)症状,出现食欲不振、腹泻、皮肤色素增加、腋毛脱落、低血压等^[16]。

(5)淋巴结转移:往往循淋巴回流途径首先转移到肺门淋巴结,继而可达纵隔和锁骨上淋巴结。肿大的浅表淋巴结多质地较硬,可融合成团,多不伴有压痛。

(6)其他:肺癌可转移至全身多个部位导致不同临床征象,例如皮下结节、皮肤溃疡和腹痛等表现^[16]。

3. 其他表现

少数肺癌患者可出现一些少见的症状和体征,并非肿瘤的直接作用或转移引起,可出现于肺癌诊断前或诊断后,也可同时出现,常表现于胸部以外的脏器。

(1)高钙血症:由肺癌导致的骨质破坏、肿瘤分泌甲状旁腺激素导致的骨重吸收钙等引起,可导致心电图上 PR 间期和 QRS 时限延长、QT 间期缩短,心动过缓甚至传导阻滞^[16]。

(2)抗利尿激素分泌异常综合征:源于肿瘤细胞异位分泌产生的抗利尿激素样物质。好发于小细胞癌,常表现为稀释性低钠血症,严重时可导致意识障碍^[16]。

(3) 异位库欣综合征: 源于肿瘤细胞异位分泌产生的促肾上腺皮质素类物质, 好发于小细胞癌和类癌等。可有低血钾和高血糖、高血压表现, 有些患者可能出现特征性的“满月脸”。

(4) 副肿瘤性神经综合征: 是恶性肿瘤间接效应引起的一组神经系统症状与体征, 脑、脊髓、周围神经、神经肌肉接头及肌肉等多器官均可受累, 临床表现多样, 多见于小细胞癌患者, 可表现为近端肌肉无力、反射降低和自主神经功能失常等, 并往往发生于肺癌确诊之前^[16]。

(5) 血液系统异常: 表现多种多样, 包括血小板的异常增多与减少、类白血病反应、凝血功能异常甚至弥漫性血管内凝血等。

(6) 皮肤表现: 常见于腺癌患者, 包括皮炎、黑棘皮症等。

(三) 肺癌的辅助影像学检查

推荐意见: 肺癌的诊治过程中, 建议根据不同的检查目的, 合理、有效地选择一种或多种影像学检查方法。

肺癌的辅助影像学检查方法主要包括: X 线胸片、CT、磁共振成像 (magnetic resonance imaging, MRI)、超声、核素显像、正电子发射计算机断层扫描 (positron emission tomography-computed tomography, PET-CT) 等方法。主要用于肺癌诊断、分期、再分期、疗效监测及预后评估等。

1. 胸部 X 线摄影: 胸部 X 线摄影是最基本的影像学检查方法之一, 通常包括胸部正、侧位片。当对胸部 X 线摄片基本影像有疑问, 或需要了解显示影像的细节, 或寻找其他对影像学诊断有帮助的信息时, 应针对性地选择进一步的影像检查方法。因为胸部 X 线摄片的分辨率较低, 且有检查盲区, 所以不常规推荐用于肺癌的筛查和检查。

2. 胸部 CT 检查: 胸部 CT 可以有效地检出早期周围型肺癌、明确病变所在的部位和累及范围, 是目前肺癌诊断、分期、疗效评价及治疗后随访中最重要的和最常用的影像学检查手段。CT 检查的优势: 可检出直径仅 2 mm 的微小结节及隐秘部位 (如心影后、横膈上、纵隔旁、锁骨及肋骨下) 肺癌; 通过 CT 特别是高分辨率 CT, 能发现对良、恶性肿瘤有鉴别意义的影像学特征; 增强 CT 除了能提高病灶的定性能力外, 还可帮助检出肺门及纵隔有无增大淋巴结, 对肺癌作出更准确的临床分期; 判断手术切除的可能性等。

CT 的薄层重建是肺内小结节最主要的检查和

诊断方法。对于肺内直径 ≤ 2 cm 的孤立性结节, 推荐进行薄层重建和三维重建; 对于初诊不能明确诊断的结节, 视结节大小、密度不同, 进行 CT 随访; 随访中应关注结节大小、形态和密度变化, 尤其是当发现部分实性结节中的实性成分增多和非实性结节中出现实性成分时, 需高度警惕肺癌的可能。

在对怀疑肺癌的患者进行诊治前, 强烈推荐进行胸部增强 CT 检查。

3. MRI 检查: MRI 检查不推荐用于肺癌的常规诊断, 但可选择性地用于以下情况: 判断胸壁或纵隔受侵情况、显示肺上沟瘤与臂丛神经及血管的关系, 特别适用于判定脑、椎体有无转移。脑部增强 MRI 可作为肺癌术前或初治分期前的常规检查。MRI 对椎体及骨转移灵敏度和特异性均很高, 可根据临床需求选用。

4. 超声检查: 常用于检查腹部重要器官有无转移, 也用于锁骨上窝及腋下等浅表部位淋巴结的检查; 对于浅表淋巴结、邻近胸壁的肺内病变或胸壁病变, 可较为安全地进行超声引导下穿刺活组织检查; 超声还可用于检查有无胸膜转移、胸腔积液及心包积液, 并可行 B 型超声定位抽取积液。

5. 骨扫描: 骨扫描是判断肺癌骨转移的常规检查, 是筛查骨转移的首选方式, 特别是对于无临床症状的可疑骨转移患者, 具有灵敏度高、全身一次成像、不易漏诊的优点; 缺点是空间分辨率低, 特异性差, 需要结合其他检查进一步确诊。当骨扫描检查提示单处骨可疑转移时, 若条件允许, 建议对可疑部位进行 X 线、MRI 或 CT 检查, 进一步验证。

6. PET-CT 检查: PET-CT 是诊断肺癌、分期与再分期、放疗靶区勾画、评估疗效和预后的最佳方法之一, 推荐有条件者进行 PET-CT 检查。但 PET-CT 对脑和脑膜转移敏感性相对较差, 对于需排除有无脑转移的患者, 建议与脑部增强 MRI 联合, 以提高诊断率。

对肺癌患者进行分期诊断时, 有条件者可进行 PET-CT 及脑部增强 MRI 检查。亦可根据当地情况进行胸部增强 CT、腹部增强 CT 或 B 型超声 (包括锁骨上淋巴结)、头部增强 CT 或 MRI、全身骨扫描检查。

(四) 获取肺癌组织学或细胞学检查技术

推荐意见: 获取病理学标本时, 若条件允许, 除细胞学取材外, 建议尽可能获取组织标本, 除用于诊断外, 还可以进行基因检测。

1. 痰液细胞学检查: 是目前诊断中央型肺癌最

简单方便的无创诊断方法之一。

2. 胸腔穿刺术:胸腔穿刺术可以获取胸腔积液,进行细胞学检查,以明确病理和进行肺癌分期,有条件的地区可行胸腔积液细胞包埋,以提高诊断的阳性率。

3. 浅表淋巴结及皮下转移结节活组织检查:对于有肺部占位怀疑肺癌的患者,如果伴有浅表淋巴结肿大,可进行浅表淋巴结活检,以获得病理学诊断。

4. 经胸壁肺穿刺术:在 CT 或 B 型超声引导下经胸壁肺穿刺,是诊断周围型肺癌的首选方法之一。

5. 支气管镜检查:支气管镜检查是肺癌的主要诊断工具,可以进入到 4~5 级支气管,帮助肉眼观察大约 1/3 的支气管树黏膜,并且通过活检、刷检以及灌洗等方式进行组织学或细胞学取材,上述几种方法联合应用可以提高检出率。常规支气管镜检查的不足主要包括:(1)检查范围有限,对于外周 2/3 的呼吸道无法进行肉眼观察;(2)对于腔外病变及淋巴结等无法观察;(3)对于呼吸道黏膜的上皮异型增生及原位癌的诊断率不高。荧光支气管镜是利用肿瘤组织的自体荧光特性有别于正常组织这一原理开发出的气管镜技术,联合常规气管镜检查对上皮内瘤变和浸润性肺癌的诊断率显著优于常规支气管镜诊断。对于常规支气管镜无法到位的病灶,可根据病灶的实际情况开展透视下、小探头、磁导航等引导技术,以获得病理结果。

6. 常规经支气管镜针吸活检术和超声支气管镜引导下经支气管针吸活组织检查技术(endobronchial ultrasound-guided transbronchial needle aspiration, EBUS-TBNA):传统 TBNA 根据胸部 CT 定位操作,对术者要求较高,不作为常规推荐的检查方法,有条件的医院可开展。EBUS-TBNA 可在超声引导下实时进行胸内病灶及纵隔、肺门淋巴结转移灶穿刺,从而取样诊断,更具有安全性和可靠性,建议有条件的医院积极开展。当临床怀疑纵隔和肺门淋巴结转移而其他分期手段难以确定时,推荐采用超声支气管镜检查等有创分期手段明确纵隔淋巴结状态。

7. 纵隔镜检查:纵隔镜检查取样较多,是鉴别伴有纵隔淋巴结肿大的良恶性疾病的有效方法,也是评估肺癌分期的方法之一,但操作创伤及风险相对较大。

8. 胸腔镜:内科胸腔镜可用于不明原因的胸腔积液、胸膜疾病的诊断。外科胸腔镜可有效地获取病变组织,提高诊断阳性率。对于经支气管镜和经胸壁肺穿刺术等检查方法无法取得病理标本的肺

癌,尤其是肺部微小结节病变,可行胸腔镜下病灶切除,即可明确诊断。对考虑为中晚期肺癌的患者,胸腔镜下可以行肺内病灶、胸膜的活组织检查,为制定全面治疗方案提供可靠依据。但胸腔镜检查创伤较大,费用较高,在有其他检查方法可选的条件下,不作为常规推荐手段。

(五)肺癌的实验室血清学检查

推荐意见:建议进行肺癌的血清学检查,有助于肺癌的辅助诊断、疗效判断及随访监测。

目前推荐常用的原发性肺癌标志物有癌胚抗原(carcino embryonic antigen, CEA)、神经元特异性烯醇化酶(neuron-specific enolase, NSE)、细胞角蛋白片段 19(cytokeratin 19 fragment, CYFRA21-1)、胃泌素释放肽前体(pro-gastrin-releasing peptide, ProGRP)、鳞状上皮细胞癌抗原(squamous cell carcinoma antigen, SCC)等。以上肿瘤标志物联合检测可提高其在临床应用中的灵敏度和特异性。

1. 辅助诊断:肺癌的诊断通常需要结合影像学 and 病理学检查。肺癌血清肿瘤标志物的灵敏度和特异性还不够高,但其升高可早于一些临床症状的出现,因此,临床诊断时可根据需要检测肺癌相关的肿瘤标志物,行辅助诊断和早期鉴别诊断,并了解肺癌可能的病理类型。肿瘤标志物水平与肿瘤的大小和分期有一定关联;首次诊断及开始治疗前升高的标志物水平对于以后的监测治疗有重要意义,监测治疗后的标志物水平动态变化可在肿瘤的疗效和预后判断中发挥一定作用。

(1)小细胞肺癌(small cell lung cancer, SCLC):NSE 和 ProGRP 是诊断 SCLC 的首选指标。NSE 由中枢或外周神经元以及神经外胚层性肿瘤分泌,当组织学结果不能定论时,NSE 可以辅助支持 SCLC 的诊断^[19,22];但溶血会显著影响 NSE 检测结果,应在 60 min 内与红细胞分离检测,防止假性升高。ProGRP 作为单个的标志物对 SCLC 诊断的特异性优于其他标志物,它与 SCLC 分期呈正相关,可以通过其水平鉴别 SCLC 和良性肺部疾病^[21,23]。ProGRP 浓度升高也会出现在肾功能不全的患者中,其水平与血清肌酐明显相关,因此,当 ProGRP 水平升高而与患者临床症状不相符时,应首先评估血清患者肌酐水平^[24]。

(2)非小细胞肺癌(non-small cell lung cancer, NSCLC):在患者的血清中,CEA、SCC 和 CYFRA21-1 水平的升高有助于 NSCLC 的诊断。在肺癌的各种组织学类型中,CEA 在大细胞肺癌和肺腺癌中的升

高最为明显,且灵敏度较高。但需注意 CEA 增高还可见于消化道肿瘤和肺间质纤维化。联合检测 CYFRA21-1 和 CEA 可以提高对肺腺癌诊断的灵敏度和特异度^[25-26]。长期吸烟的人群 CEA 水平可能略高于健康人。CYFRA21-1 也是 NSCLC 敏感指标之一,要注意其在肾功能衰竭的患者中可能会出现假性升高。SCC 的检测可应用于一般的鳞状上皮肿瘤,一般认为其对肺鳞状细胞癌有较高的特异性,可以辅助组织学诊断^[27]。皮肤和唾液污染以及肾功能衰竭患者会导致其假性升高。然而,靠单一的标志物并不能鉴别 SCLC 和 NSCLC,因为大约 10% 的 NSCLC 也对神经内分泌标志物中至少一种存在免疫反应^[28]。若将 NSE、CYFRA21-1、ProGRP、CEA 和 SCC 等指标联合检测,可提高鉴别准确率。

2. 注意事项

(1)在对肿瘤患者长期监测过程中,改变肿瘤标志物检测方法可导致结果差异,因而不同检测方法的结果不宜直接比较。如果监测过程中改变检测方法,应重新建立患者的基准线水平,以免产生错误的医疗解释。

(2)标本采样后应尽快离心,选择正确的保存条件;同时注意采样时间,排除饮食、药物等其他因素对检测结果的影响。

(3)对于影像学检查无明确新发或进展病灶而仅仅肿瘤标志物持续升高的患者,建议寻找原因,警惕有疾病复发或进展的可能,需密切随访。

三、肺癌的病理学评估

(一)病理学亚型

1. 病理学评估:病理学评估的目的在于明确病变性质,标本类型包括活检标本、细胞学标本、手术切除标本及拟进行肺癌分子检测的标本^[29]。

(1)活检标本或细胞学标本:①依据 2015 年版世界卫生组织(WHO)分类准确诊断^[30-31],在病理诊断同时,尽可能保留足够标本进行分子生物学检测,尤其对于无法手术切除的中晚期患者。②靶向治疗后进展的患者再次活检时,在明确组织类型前提下,根据诊治需求做相应的分子病理检测。③争取明确组织亚型,对于分化差的 NSCLC 尽量少使用免疫组化指标区分腺癌、鳞状细胞癌等,当无明显分化或表型特征时(参见“本指南的免疫组织化学”部分)才可诊断非小细胞癌-非特指型(non-small cell carcinoma-not otherwise specified, NSCLC-NOS)。④对于细胞学标本,尽可能同时制作细胞蜡块以备诊断及分子检测。

(2)手术切除标本:手术切除标本用于明确肿瘤的性质和组织类型、肿瘤分期与预后相关信息(包括肿瘤大小、周围组织侵犯情况、手术切缘及淋巴结转移等)。①淋巴结转移情况与预后相关,因此淋巴结转移数量及部位需要在报告内详细标明,原发肿瘤浸润至邻近淋巴结应作为淋巴结转移;②可疑胸膜侵犯时应使用弹力纤维特殊染色进一步证实。③气腔内播散(spread through air spaces, STAS)建议在报告中注明,并注意与穿刺或操作引起的肿瘤脱落细胞以及组织细胞相鉴别,必要时可以进行免疫组织化学染色加以区分。④对肿瘤大小以及肿瘤距离手术切缘、周围组织等应当进行准确测量,测量精度为“mm”。⑤对于肺内多发病灶,建议按照国际分类标准推荐的方法(comprehensive histologic assessment, CHA)评估各病灶的关系,大致判断多原发或肺内转移。

2. 病理组织学类型:组织学分型采用 2015 年版 WHO 肺肿瘤组织学分型标准^[30-31]。

(1)组织标本诊断原则

①鳞状细胞癌:是出现角化和(或)细胞间桥或者形态为未分化 NSCLC 免疫组织化学表达鳞状细胞分化标志的上皮性恶性肿瘤。目前国际分类分为角化型、非角化型、基底样鳞状细胞癌 3 种浸润癌亚型。

②腺癌:对于小的(肿瘤直径 ≤ 3 cm)手术切除腺癌标本,判断浸润程度很重要。原位腺癌(adenocarcinoma in situ, AIS)指小的局灶性结节(肿瘤直径 ≤ 3 cm)、单纯贴壁生长模式的腺癌。大部分为非黏液型,极少为黏液型。可有多灶同时发生的 AIS。无间质、脉管及胸膜侵犯,无腺泡状、乳头状、实性或微乳头状等浸润性生长方式。微浸润性腺癌(minimally invasive adenocarcinoma, MIA)是指小的(肿瘤直径 ≤ 3 cm)孤立性腺癌,以贴壁型成分为主,且浸润成分最大径 ≤ 5 mm;通常为非黏液型,罕见黏液型。无胸膜、支气管、脉管侵犯,无肿瘤性坏死,无呼吸道播散。活检标本或冰冻标本中不能诊断 AIS 及 MIA。当活检标本呈现非浸润性生长时,可诊断为“以贴壁生长方式为主的腺癌”。浸润性腺癌亚型分为贴壁为主型、腺泡型、乳头型、微乳头型和实体型。肺腺癌形态异质性强,80%以上常为多个亚型混合存在,按照各亚型所占比例从高至低依次列出,各型成分所占比例以 5%为增量。微乳头型腺癌及实体型腺癌未达 5%也建议列出。直径 >3 cm 的肿瘤全部检查取材后为纯粹贴壁生长或浸润成分不超过 5 mm 时,均应诊断为贴壁为主型

腺癌。

③腺鳞癌:指含有腺癌及鳞状细胞癌二种成分,每种成分至少占肿瘤的 10%。诊断基于手术完整切除的标本,在对小活检组织检查标本、细胞学标本或穿刺活组织检查标本诊断中可加以描述提示。

④大细胞癌:是未分化型 NSCLC,缺乏小细胞癌、腺癌及鳞状细胞癌的细胞形态、组织结构和免疫组织化学特点。诊断需要手术标本经充分取材后作出,非手术切除标本或细胞学标本不能诊断。

⑤神经内分泌癌:包括小细胞癌 (small cell carcinoma, SCLC)、大细胞神经内分泌癌 (large cell neuroendocrine carcinoma, LCNEC)、类癌及不典型类癌,前两种属于高级别神经内分泌肿瘤,后两者属于低级别神经内分泌肿瘤。(a) SCLC 形态特点为肿瘤细胞小(<3 个静止的淋巴细胞),细胞质稀少,核质比高,细颗粒状染色质,无核仁或细小核仁,细胞核分裂数高。高质量的 HE 染色切片或细胞标本染色良好时可以直接诊断。复合型 SCLC 是指小细胞癌合并 NSCLC 的任何一种组织学类型,如腺癌、鳞状细胞癌、大细胞癌、肉瘤样癌或 LCNEC (前 4 种非神经内分泌癌成分无比例要求,合并 LCNEC 时至少含 10%LCNEC 成分)。(b) LCNEC 是指组织学具有神经内分泌形态特点(菊形团或外周栅栏状)、细胞体积偏大、细胞质丰富、核仁明显且染色质粗糙、免疫组织化学染色表达神经内分泌标志的 NSCLC。区别 SCLC 和 LCNEC 最有用的鉴别特征为 SCLC 核质比、核染色质和核仁形态的明显程度。复合型 LCNEC 指 LCNEC 伴有腺癌、鳞状细胞癌或梭形细胞癌,和(或)巨细胞癌成分。(c) 类癌包括典型类癌 (typical carcinoid, TC) 和不典型类癌 (atypical carcinoid, AC)^[32-33]。核分裂象计数采用 2 mm² 为单位,计数核分裂象最活跃的区域。对于接近截点值 (cut off 值) 2 个/2 mm² 或 10 个/2 mm² 的肿瘤,至少计数 3 个 2 mm²,并取平均值。核分裂及坏死指标是针对上述 4 种神经内分泌肿瘤的病理指标, Ki-67 指数目前尚没有纳入诊断指标中,但在小活检标本中对鉴别高级别、低级别神经内分泌癌有帮助,一般情况下, SCLC 的 Ki-67 阳性细胞 > 50%^[33-35]。神经内分泌标志仅用于形态学怀疑神经内分泌肿瘤的病例。少部分 (<10%) SCLC 可以无任何神经内分泌标志物表达,但依据细胞形态及甲状腺转录因子 1 (thyroid transcription factor-1, TTF-1) 强表达或细胞角蛋白 (cytokeratin, CK) 点灶状阳性以及高增殖指数,仍可做出 SCLC 的诊断。

⑥转移性肿瘤:肺是全身肿瘤的常见转移部位,因此肺癌诊断时,尤其是肠型腺癌、大细胞癌及 SCLC 等缺乏肺特异性标志的肿瘤均应注意除外转移性肿瘤,因此,需密切结合临床及肿瘤病史。

(2) 细胞学标本诊断原则 (2A 类推荐证据)

①尽可能少使用 NSCLC-NOS 的诊断;②当有配对的细胞学和活组织检查标本时,应综合诊断以达到一致性;③对找到肿瘤细胞或可疑肿瘤细胞的标本,均应尽可能制作与活组织检查组织固定程序、规范要求一致的甲醛固定石蜡包埋的 (formalin-fixed and paraffin-embedded, FFPE) 细胞学蜡块;④细胞学标本准确分型需结合免疫细胞化学染色,建议细胞学标本病理分型不宜过于细化,仅作腺癌、鳞状细胞癌、神经内分泌癌或 NSCLC-NOS 等诊断,目前无需在此基础上进一步分型及进行分化判断。

(二) 免疫组织化学检测 (2A 类推荐证据)

1. 原则:对于小活检标本,需审慎使用免疫组织化学染色,以便保留组织用于分子检测。

2. 形态学不明确的肺癌:活检标本使用 1 个腺癌标志 TTF-1 和 1 个鳞状细胞癌标志 (P40) 可以解决绝大部分 NSCLC 的分型问题^[29-30]。对于手术标本:①使用一组抗体鉴别腺癌、鳞状细胞癌。用于鉴别的标志物包括 TTF-1、NapsinA、P40、CK5/6^[36-37]。②当出现神经内分泌形态 (细颗粒状染色质、铸型核、周边栅栏状) 时,用一组分子标志物证实神经内分泌分化,如 CD56、嗜铬素 A、突触核蛋白 (Synuclein, Syn)、TTF-1、CK、Ki-67;超过 10% 肿瘤细胞有一种或一种以上标志物明确阳性时,即可诊断。③对于低分化癌,当缺少腺样分化时或有特定病因 (非吸烟患者或年轻患者) 时,要检测睾丸核蛋白 (nuclear protein of the testis, NUT) 表达情况,以确定是否为肺 NUT 癌^[33-34]。④对于具有明显淋巴细胞浸润且有鳞状分化的低分化癌或女性非角化型鳞癌进行 EBER 原位杂交,以辅助诊断 EBV 相关性肺癌或淋巴上皮瘤样癌。

(三) 分子病理学检测

1. 标本类型:(1) 甲醛固定石蜡包埋的标本适合所有的分子生物学检测要求,进行过酸处理的骨穿刺标本不适宜用于检测;(2) 细胞学标本中,细胞块和细胞涂片同样适用于分子检测^[38-41];(3) 所有待检测组织学和细胞学标本需要经过病理医师质控,如果有条件可以进行肿瘤富集操作 (如微切割或切割)。

2. 基本原则:(1) 晚期 NSCLC 组织学诊断后需

保留足够组织进行分子生物学检测,根据分子分型指导治疗(1B 类推荐证据)^[41-46]。(2)所有含腺癌成分的 NSCLC,无论其临床特征(如吸烟史、性别、种族或其他等),常规进行表皮生长因子受体(epidermal growth factor receptor, EGFR)、间变性淋巴瘤激酶(anaplastic lymphoma kinase, ALK)、ROS1 分子生物学检测(1B 类推荐证据)。检测方法使用原则为应选择经国家官方批准的试剂及平台设备,具体包括:EGFR 突变应用实时聚合酶链反应/扩增阻滞突变系统(real time PCR/amplification refractory mutation system, RT-PCR/ARMS)检测;ALK 融合应用 Ventana 免疫组织化学法、或 FISH 及 PCR 方法检测;ROS1 融合基因应用 RT-PCR/ARMS 方法检测(1B 类推荐证据);上述 3 个基因也可使用获官方批准的 NGS 检测试剂平台。组织有限和(或)不足以进行分子生物学检测时,可利用血浆游离 DNA ARMS 法检测 EGFR 突变(1B 类推荐证据)^[38-39]。(3)NSCLC 检测推荐必检基因 EGFR、ALK、ROS1 和扩展基因 BRAF、MET、HER2、KRAS、RET 等(2A 类推荐证据)^[38-39]。采用二代测序(next generation sequencing, NGS)同时检测全部必检基因和扩展基因时需注意选用经过验证质量可靠的平台或试剂产品,也可在常规检测 EGFR、ALK、ROS1 基因阴性之后,再应用 NGS 检测扩展基因。(4)对于 EGFR-酪氨酸激酶抑制剂(TKI)耐药患者,建议二次活组织检查进行继发耐药 EGFR T790M 检测;对于无法获取组织的患者,可用血浆循环肿瘤 DNA(circulating tumor DNA, ctDNA)行 EGFR T790M 检测(1 类推荐证据),常用技术包括 Super-ARMS、数字 PCR 和 NGS 等^[38-39]。当血液检测阴性时,仍应建议患者行组织检测以明确 EGFR T790M 突变状态,以指导三代 EGFR-TKI 治疗的应用选择。

3. 补充说明:亚裔人群肺腺癌 EGFR 基因敏感突变阳性率约为 50%^[41,43-44]。EGFR 突变检测应涵盖 EGFR 18、19、20、21 外显子(1 类推荐证据)。最常见的 EGFR 基因突变(如 19 外显子缺失突变,21 外显子 p.L858R 点突变)以及少见类型 EGFR 突变(如 p.L861Q, p.G719X, p.S768I)均对 EGFR-TKI 治疗有效。部分类型 EGFR 突变对一代 EGFR-TKI 治疗无效(如 20 外显子插入突变和 p.T790M);但 EGFR-20 外显子插入突变(p.A763_Y764insFQEA)仍对 EGFR-TKI 治疗有效,需要明确 20 外显子插入突变具体突变点位(2A 类推荐证据)。

ALK 的检测应与 EGFR 突变检测平行进行,我

国首先推荐检测方法为免疫组织化学(Ventana), FISH 检测及 PCR 检测方法均可以作为伴随诊断,如果上述方法检测结果不一致时,任何一种方法检测出的 ALK 阳性结果,均可作为靶向治疗依据。

免疫组织化学可用作晚期肺腺癌 ROS1 融合基因突变筛选检测(2B 类推荐证据);但是染色阳性病例应该以其他官方获批的分子检测方法及试剂(如 RT-PCR 或 NGS)进行验证^[47-52]。常见的 ROS1 融合分子有 CD47、SLC34A2、CCDC6 和 FIG。

原发肿瘤和转移灶均适于进行靶向驱动基因检测。

在标本量有限的情况下,可采用同时检测多个驱动基因突变的技术,如 PCR 技术或 NGS 技术(2A 类推荐证据)^[38-39,53-55]。

所用分子检测组织或细胞样本应由病理医师审核质控,评估肿瘤类型、细胞含量、坏死率,筛选适合分子检测的组织学类型,并确保有足量肿瘤细胞提取 DNA 或 RNA。对于不适合分子检测的患者,应建议复检再取样。

肿瘤免疫治疗患者的筛选方法^[38-39]:(1)免疫组织化学检测 PD-L1 用于发现可能对免疫治疗有效的患者^[56]。免疫组化检测 PD-L1 有多种克隆号的抗体,一些与免疫治疗效果相关^[57-59]。阳性和阴性的判定需参阅各试剂盒的使用说明,负责诊断的病理医师须通过 PD-L1 不同克隆技术判读培训要求。(2)肿瘤突变负荷(tumor mutation burden, TMB)可能是预测免疫治疗效果的又一标志物^[60-61]。但仍需要更多研究数据支持^[62-63]。目前,在 TMB 检测方法及阈值的选择上尚无统一的标准,并且临床研究显示不同 Panel 之间也存在差异(3 类推荐证据)。(3)建议全基因组测序预测新抗原(3 类推荐证据)^[64],仅适用于探索性研究,目前尚不能应用于临床实践。

四、肺癌的治疗

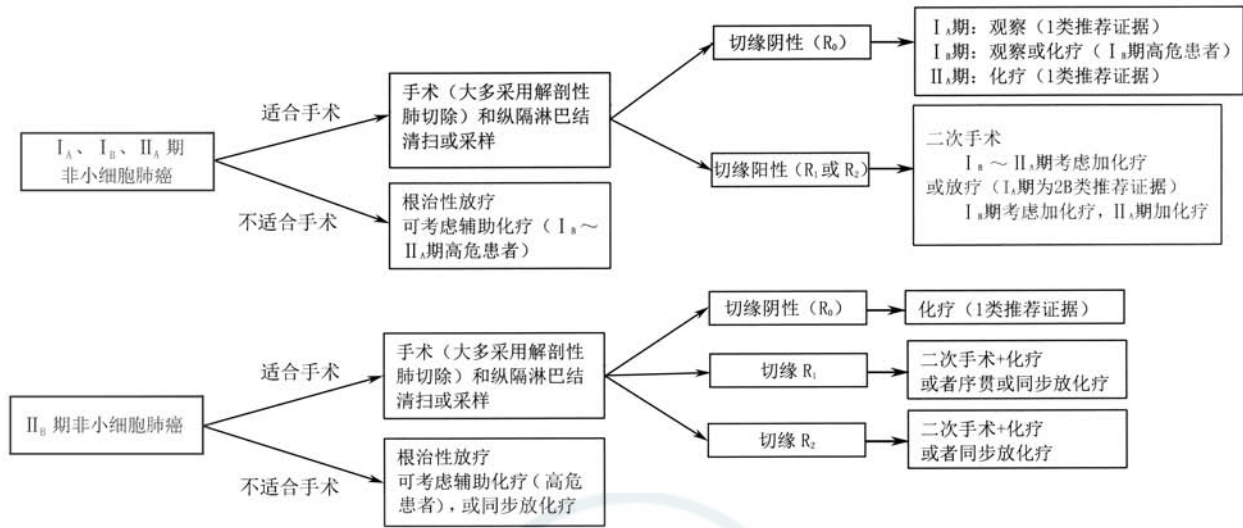
(一) I、II 期 NSCLC 患者的综合治疗(图 5)

1. 基本原则

外科手术根治性切除是早期 NSCLC 的推荐优选局部治疗方式。

2. 外科治疗的重要性

(1)外科医师应积极参与对患者的临床分期、切除可能性的判断和功能评估,根据肿瘤进展程度和患者的功能状况决定手术指征和手术方式。(2)高危患者功能状况可能无法耐受根治性手术切除时,应首先由包括外科医师在内的多学科团队进行



注:若未特别标注,所有推荐均为 2A 类推荐证据;R₀:完整切除切缘;R₁:镜下发现不完整切除切缘;R₂:肉眼可见肿瘤残余;有高危因素的患者可考虑辅助化疗。高危因素包括低分化瘤(包括肺神经内分泌瘤,分化良好的除外)、血管受侵、楔形切除术后、肿瘤直径>4 cm,累及脏层胸膜,淋巴结转移情况未知(Nx)。以上因素独立来看不一定为高危指征,在决定辅助化疗时需要纳入整体考量

图 5 I、II 期非小细胞肺癌治疗流程图

讨论,决定其他局部治疗方式,如立体定向放疗(stereotactic body radiotherapy, SBRT)、冷冻和射频消融等。

3. 手术方式

(1)原则:完整彻底切除是保证手术根治性、分期准确性、加强局控和长期生存的关键。

(2)手术方式:解剖性肺切除仍是标准术式^[63-64](1类推荐证据)。①1995年LCSC821前瞻性研究结果显示,T₁期肺癌肺叶切除的局部复发率明显低于亚肺叶切除,生存率显著高于亚肺叶切除,因此目前早期肺癌的标准术式仍是解剖性肺叶切除^[65-66](1类推荐证据)。②对于部分中央型肺癌,在手术技术能够保证切缘的情况下,支气管和(或)肺动脉袖式肺叶切除围术期风险小而疗效优于全肺切除,为推荐术式^[67-71](1类推荐证据)。③亚肺叶切除目前仍处于临床研究阶段,日本JCOG0802/WJOG4607L和北美CALGB 140503两项早期肺癌肺叶切除与亚肺叶切除比较的前瞻性多中心随机对照试验均已完成入组,并有围手术期结果报道,未发现两种切除范围之间手术并发症发生率或死亡率有统计学意义,目前正在等待长期随访结果,在此之前意向性亚肺叶切除仅适用于以下情况^[60-61,66,72](2B类推荐证据):(a)患者功能状况无法耐受肺叶切除;(b)直径≤2 cm的周围型小结节、同时具备以下条件之一:磨玻璃(ground-glass opacity, GGO)成分>50%;长期随访肿瘤倍增时间≥400 d;病理为原位腺癌(adenocarcinoma in situ, AIS)或微浸润腺癌

(minimally invasive adenocarcinoma, MIA);(c)亚肺叶切除要求^[60-61,66,72](2B类推荐证据):应保证切缘≥2 cm或≥病灶直径;相比于楔形切除更推荐解剖性肺段切除;除非患者功能状况不允许,否则同样应行肺门、纵隔淋巴结采样。

(3)手术路径:①开胸和微创手术具备同样的肿瘤学效果,外科医师可根据习惯和熟练程度选择手术方式^[73](1类推荐证据)。②已证实胸腔镜(包括机器人辅助)等微创手术安全可行,围手术期结果优于开胸手术,长期疗效不亚于开胸手术。因此在外科技术可行且不牺牲肿瘤学原则的前提下推荐胸腔镜手术路径^[74-75](1类推荐证据)。

(4)淋巴结清扫标准^[76-79](2A类推荐证据):①淋巴结清扫及采样是外科手术的必要组成部分,常规至少应整块清除或系统采样3组纵隔淋巴结(左侧:第4L、5、6、7、8、9组,右侧第2R、4R、7、8、9组)。对于淋巴结清扫或采样个数,至少清扫或采样纵隔+肺内共12个淋巴结。②I~III期肺癌在术前规范纵隔分期未发现淋巴结转移(PET或EBUS、纵隔镜检查阴性)的前提下,淋巴结清扫较采样并未明显升期或带来术后生存优势,但术前仅行影像分期(未行PET或EBUS、纵隔镜分期)者,仍推荐行淋巴结清扫^[78](1类推荐证据)。③术前影像学显示纯GGO为主(成分>50%),且术中冰冻为伏壁生长为主的浸润型腺癌,纵隔淋巴结转移概率极低,可选择性采样1~3组(左侧第4、5、7组,右侧第2、4、7组)纵隔淋巴结。

4. 手术切除标准^[79]

(1)完整切除包括阴性切缘(支气管、动脉、静脉、支气管周围、肿瘤附近组织)、系统性淋巴结清扫或采样且最上纵隔淋巴结阴性。无论何时,如有出现切缘受累、未切除的阳性淋巴结、淋巴结外侵犯或转移性胸腔或心包积液,即为不完整切除。(2)完整切除为 R_0 ,镜下发现不完整切除为 R_1 ,肉眼可见肿瘤残余为 R_2 ,镜下切缘阴性但纵隔淋巴结清扫未达到标准或最上纵隔淋巴结阳性为 R_x 。

5. 术后辅助治疗^[80]

(1)完整切除切缘阴性(R_0 切除)NSCLC 后续治疗:① $I_A(T_{1a/1b/c}N_0)$ 期患者术后定期随访^[81-82](1类推荐证据)。② $I_B(T_{2a}N_0)$ 期患者术后可随访。 I_B 期患者术后辅助治疗需行多学科评估,对每一例患者评估术后辅助化疗的益处与风险,有高危因素者[如低分化肿瘤(包括神经内分泌肿瘤但不包括分化良好的神经内分泌肿瘤)、脉管侵犯、肿瘤直径>4 cm、脏层胸膜侵犯、气腔内播散(STAS)、姑息性楔形切除]推荐进行术后辅助化疗^[83-84](2A类推荐证据)。病理亚型以实体型或微乳头为主的 I_B 期腺癌患者也可考虑辅助化疗^[85](2B类推荐证据)。③ II_A/II_B 期患者,推荐以铂类为基础的方案进行辅助化疗,不建议行术后辅助放疗^[86-89](1类推荐证据)。

(2)非完整切除切缘阳性 NSCLC 的后续治疗:① $I_A(T_{1a/1b/c}N_0)$ 期患者,术中发现为 R_1 或是 R_2 切除,均首选再次手术,放疗也可供选择^[90](2B类推荐证据)。② $I_B(T_{2a}N_0)/II_A(T_{2b}N_0)$ 期患者,术中

发现为 R_1 或是 R_2 切除,均应首选再次手术,放疗也可供选择,后续化疗视情况而定。 I_B 期有高危因素者[如低分化肿瘤(包括神经内分泌肿瘤但不包括分化良好的神经内分泌肿瘤)、脉管侵犯、楔形切除、脏层胸膜侵犯、未知的淋巴结状态 R_x]可考虑进行术后辅助化疗,病理亚型以实体型或微乳头为主的 I_B 期腺癌患者也可考虑辅助化疗^[85](2B类推荐证据)。 II_A 期患者均应进行辅助化疗^[91-92](2A类推荐证据)。③ II_B 期 R_1 切除患者可选择再次手术和术后辅助化疗,或者同步或序贯放疗^[93]; R_2 切除患者可选择再次手术和术后辅助化疗,或者同步放疗化疗(2A类推荐证据)。

6. 同期多原发癌(2B类推荐证据)(图6)

(1)诊断:病理组织类型不同或为不同的 AIS;若病理组织类型相同,肿瘤位于不同肺叶,且不能有纵隔淋巴结转移^[94-96]。

(2)分期:针对每一个病灶进行 TNM 分期^[94-96](2A类推荐证据)。

(3)治疗:首选外科手术治疗。①优先处理主病灶,兼顾次要病灶,在不影响患者生存及符合无瘤原则的前提下尽量切除病灶,并尽可能保留肺功能(如亚肺叶切除)^[94](2A类推荐证据)。②次要病灶若为纯 GGO,受限于心肺功能无法全部切除病灶时,建议6~12个月随访1次,若无变化,每2年随访1次(2A类推荐证据)。

7. 不适合手术或拒绝手术的早期 NSCLC 推荐放射治疗

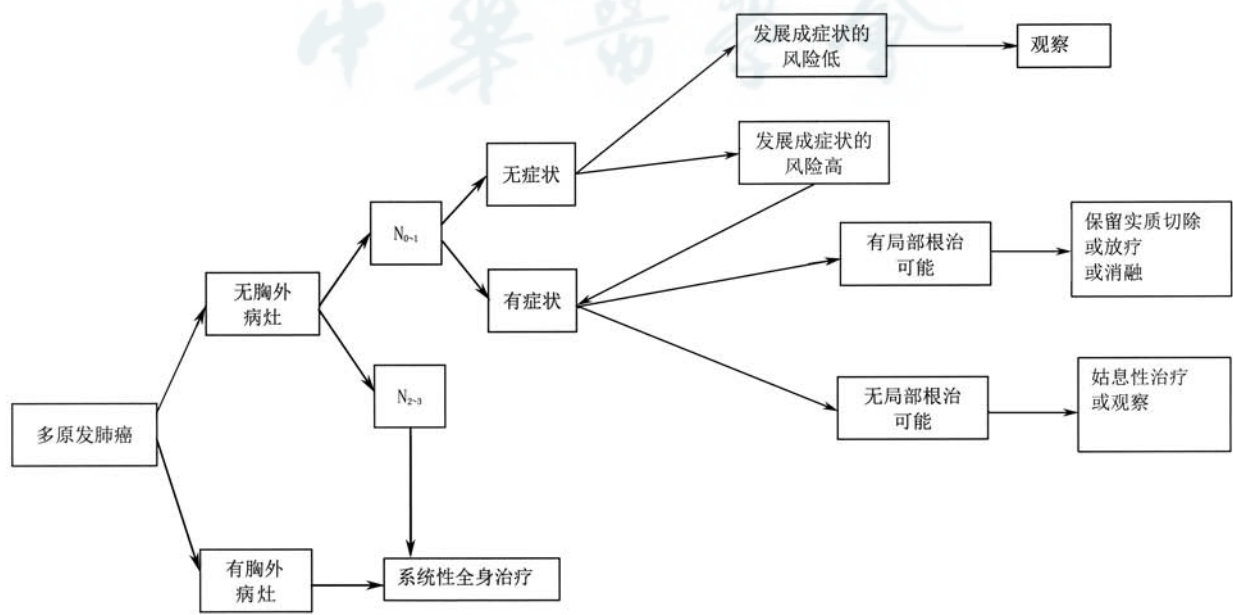


图6 多原发肺癌诊治流程图

不适合手术或拒绝手术的早期 NSCLC 的放射治疗:首选立体定向放射治疗 (SBRT) (1 类推荐证据),适应证包括:①不耐受手术的早期 NSCLC;高龄、严重内科疾病、 $T_{1-2}N_0M_0$ 期。②可手术但拒绝手术的早期 NSCLC。③不能施行或拒绝接受病理诊断的临床早期肺癌,在满足下列条件的情况下,可考虑进行 SBRT 治疗:(a)明确的影像学诊断(病灶在长期随访(>2 年)过程中进行性增大,或磨玻璃影的密度增高、比例增大,或伴有血管穿行及边缘毛刺样改变等恶性特征;至少 2 种影像学检查(如胸部增强+1~3 mm 薄层 CT 和全身 PET-CT)提示恶性);(b)经肺癌多学科协作组 (MDT) 讨论确定;(c)患者及家属充分知情同意。④相对适应证:(a) $T_3N_0M_0$;(b)同时性多原发 NSCLC。

(二) III 期 NSCLC 患者的综合治疗

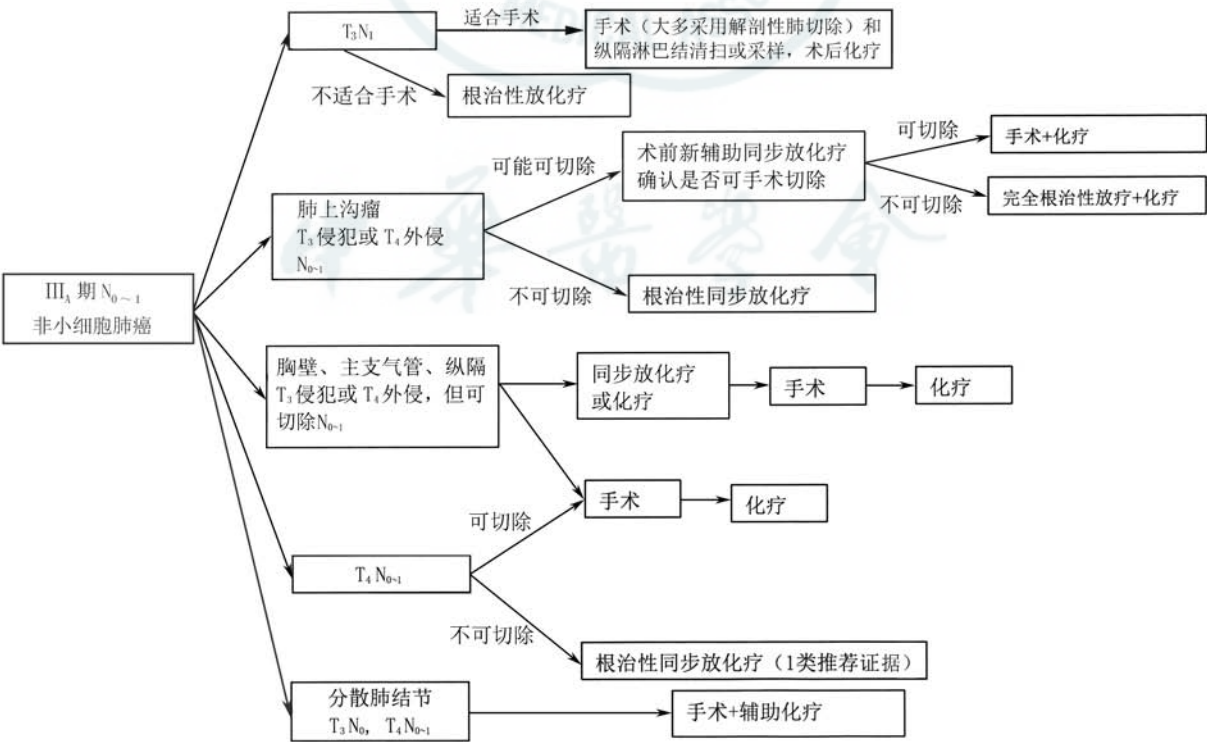
III 期 NSCLC 是一类异质性明显的疾病。根据国际肺癌研究学会 (International Association for the Study of Lung Cancer, IASLC) 第 8 版 III 期非小细胞肺癌分为 III_A、III_B、III_C 期。III_C 期和绝大部分 III_B 期归类为不可切除的 III 期 NSCLC。治疗以根治性同步放化疗为主要治疗模式 (1 类推荐证据)。III_A 和少部分 III_B 期 NSCLC 的治疗模式分为不可切除和

可切除。对于不可切除者,治疗以根治性同步放化疗为主,对于可切除者,治疗模式是以外科为主导的综合治疗 (2A 类推荐证据)。

1. 可切除类 III 期 NSCLC (图 7、8)

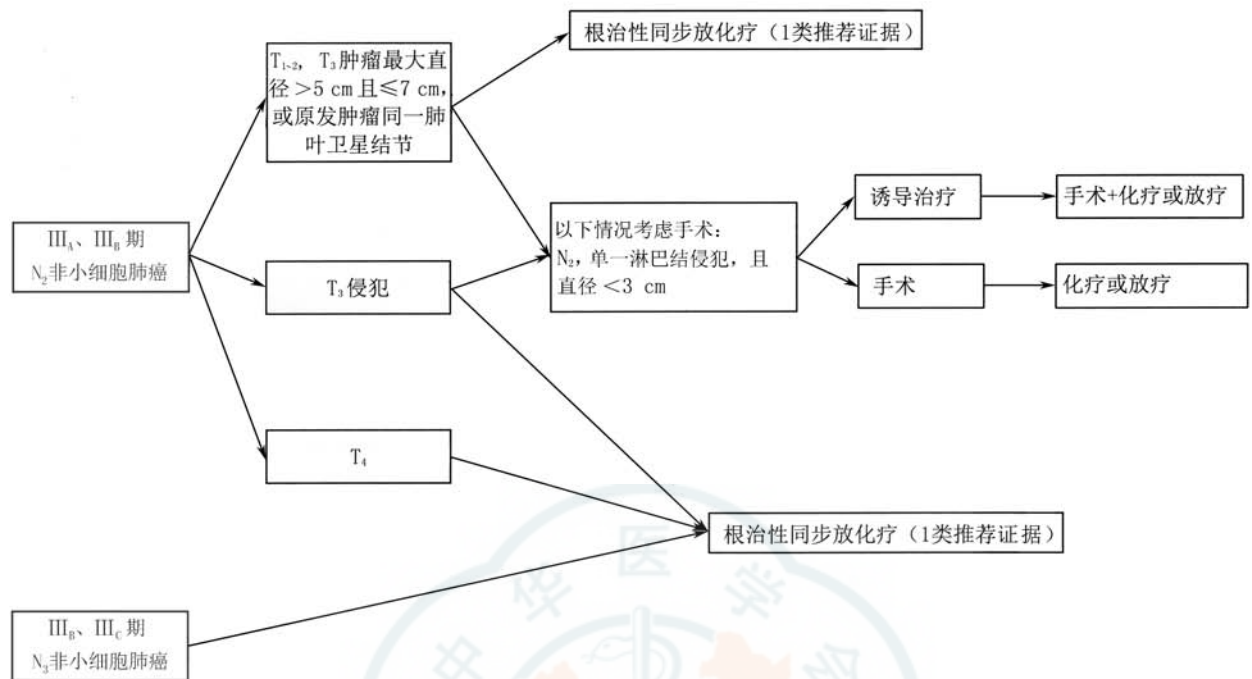
III 期 NSCLC 可切除类是指 T_3N_1 、 T_4N_{0-1} 和部分 $T_{1-2}N_2$,少部分 III_B 期 (指 T_3N_2 , N_2 为单一淋巴结转移且直径<3 cm)。外科的角色主要取决于肿瘤的可切除性。多学科综合治疗的模式是以外科为主的综合治疗。因此,临床分期 (可切除性评估)、手术耐受性评估及手术时机和方式是可切除类 III 期 NSCLC 外科治疗的重要内容。

(1) 临床分期:对所有怀疑为 III_A 期的患者均推荐行胸部高分辨增强 CT 检查,以评估纵隔淋巴结情况 (2A 类推荐证据)。强烈推荐有条件的患者进行 PET-CT 检查,以评估纵隔淋巴结及远处淋巴结转移情况 (2A 类推荐证据)^[97-99]。可疑阳性淋巴结标准为短径≥1 cm 或 PET-CT 提示氟代脱氧葡萄糖 (FDG) 高代谢^[100-101],对此类淋巴结建议通过 EBUS-TBNA 或纵隔镜明确病理分期 (2A 类推荐证据)^[102-104]。对于新辅助治疗后降期重新评估的患者,可行 PET-CT 替代有创检查 (2A 类推荐证据)^[105]。新辅助治疗模式 (化疗、序贯化放疗、同步



注:若未特别标注,所有推荐均为 2A 类推荐证据; T_3 侵犯为包括侵犯壁层胸膜 (PL3)、胸壁 (包括肺上沟瘤)、膈神经、心包壁; T_4 外侵包括侵犯横膈、纵膈、心脏、大血管、气管、喉返神经、食管、椎体、隆突

图 7 III_A 期 N_{0-1} 非小细胞肺癌治疗流程图



注:若未特别标注,所有推荐均为 2A 类推荐证据;T₃ 侵犯:侵犯壁层胸膜(PL3)、胸壁(包括肺上沟瘤)、膈神经、心包壁

图 8 III_A、III_B 期 N₂ 及 III_B、III_C 期 N₃ 非小细胞肺癌治疗流程图

化放疗等)仍待进一步研究。患者在接受根治性疗法前,推荐行脑部增强 MRI 检查,以评估脑转移情况^[106](2A 类推荐证据)。脑部增强 CT 可作为替代检查^[107](2A 类推荐证据)。

(2)手术耐受性评估:术前必须评估患者的心肺功能,推荐使用心电图及肺功能检查进行评估(1 类推荐证据)^[108]。由于 III_A 期患者术后须行辅助治疗,因此术前应考虑到患者的残肺功能是否可以耐受化疗及放疗(2A 类推荐证据)^[109]。术前须排除患者其他器官的严重合并症,包括 6 个月内心脑血管事件(心肌梗死、中风等)、心力衰竭、心律失常、肾衰竭等(2A 类推荐证据)^[110-111]。高龄患者的数据报道较少,行手术应谨慎(2A 类推荐证据)^[112-113]。

(3)手术时机和方式:可以和(或)能完全切除的肿瘤患者,新辅助治疗的最佳模式尚未确定,是否接受术前新辅助治疗对生存的改善差异不明显,但均建议接受术后辅助治疗^[114-115](2B 类推荐证据)。外科医师可在综合评估患者情况后决定手术时机(2B 类推荐证据)。

推荐进行彻底的纵隔淋巴结清扫,即右侧清扫 2R、4R、7、8、9 组淋巴结,左侧清扫 4L、5~9 组淋巴结(1 类推荐证据)^[116]。推荐整块切除淋巴结(2A 类推荐证据)^[117]。

手术的原则为在完全切除肿瘤的基础上尽可能保留肺组织(1 类推荐证据)^[113]。在术前充分评估

的基础上,视肿瘤浸润范围可行肺叶、复合肺叶、袖状以及全肺切除,推荐到有条件的大型医院进行此类手术(2A 类推荐证据)^[118-119]。

III_A 期可手术的 NSCLC 术后推荐辅助含铂两药化疗(1 类推荐证据)。不常规推荐术后辅助放疗,建议进行多学科会诊,评估术后辅助放疗对于 N₂ 患者的治疗获益与风险(2B 类推荐证据)。对于术后发现 EGFR 基因阳性的患者,可行术后辅助 EGFR-TKI 靶向治疗(2A 类推荐证据)。

2. 不可切除类 III 期 NSCLC

III 期不可切除的非小细胞肺癌包括以下几类:(1)同侧多枚成团或多站纵隔淋巴结转移[III_A(T₁₋₃N₂)或 III_B(T₄N₂)]。(2)对侧肺门、纵隔淋巴结,或同侧、对侧斜角肌或锁骨上淋巴结转移[III_B、III_C(T₁₋₄N₃)]。(3)不可或不适合切除肿瘤包括部分肺上沟瘤[主要指肿瘤侵犯椎体超过 50%;臂丛神经受侵犯,食管、心脏或气管受侵犯等,III_A(T₃N₁、T₄N₀₋₁)]。

局部晚期不能手术患者治疗方法选择,除了需要考虑到肿瘤因素外,还需要结合患者一般情况和治疗前有无明显体质量下降,以及对放疗的正常组织器官(如肺、脊髓、心脏、食管和臂丛神经等)耐受剂量等进行综合考虑,根据实际情况选择放化疗剂量。

(1)推荐根治性同步放化疗^[120-122](1 类推荐证据)(表 1)

表 1 常规分割放疗正常组织器官剂量-体积限制

危及器官	30~35 分次限量
脊髓	Dmax≤50 Gy
肺	V ₂₀ ≤30%, V ₅ ≤60%, MLD≤18 Gy
食管	Dmean≤34 Gy, Dmax≤105%处方剂量
心脏	V ₄₀ ≤80%, V ₄₅ ≤60%, Dmean≤26 Gy
臂丛神经	Dmax≤66 Gy

注: Dmax: 最大剂量; V_x: xGy 等剂量曲线所包绕的靶区体积; MLD: 肺平均剂量; Dmean: 平均剂量

①同步放疗:(a)放疗靶区:原发灶+转移淋巴结累及野放疗,累及野放疗可以更优化肿瘤组织剂量和正常组织的毒性剂量^[123-124];PET-CT 图像能明显提高靶区勾画的准确性,特别是存在明显肺不张或者静脉增强禁忌的患者^[125]。(b)放疗剂量:根治性处方剂量是 60~70 Gy,2 Gy/次,最小处方剂量至少 60 Gy,但最佳放疗剂量仍不确定^[126],74 Gy 不推荐作为常规用量^[127]。(c)可以采用更新的放疗技术保证根治性放疗的实施,如调强适形放疗(intensity-modulated Radiotherapy, IMRT)/容积旋转调强疗法(volumetric-modulated arc therapy, VMAT)、影像引导放疗(image guided radiotherapy, IGRT)及质子放疗等,可减少不良反应并提高疗效^[128-130]。临床常规采用三维适形放疗(three-dimensional conformal radiotherapy, 3DCRT)、IMRT 技术,但 IMRT 是更好的选择,其能降低高级别放射性肺炎的发生^[131]。

②以铂类为主的同步化疗方案(2A 类推荐证据):(a)EP 方案:顺铂 50 mg/m²,第 1、8、29、36 天;依托泊苷 50 mg/m²,第 1~5 天,第 29~33 天^[132-133];(b)NP 方案:顺铂 75 mg/m²,第 1、29 天;长春瑞滨 5 mg/m²,每周 1 次,共 5 次^[120];(c)AC 方案:卡铂时间曲线下面积(area under the curve, AUC)=5,第 1 天;培美曲塞 500 mg/m²,第 1 天;每 3 周重复,共 4 个周期(非鳞状细胞癌)^[134];(d)AP 方案:顺铂 75 mg/m²,第 1 天;培美曲塞 500 mg/m²,第 1 天;每 3 周重复,共 3 个周期(非鳞状细胞癌)^[135-136];(e)TC 方案:每周紫杉醇 40~50 mg/m²,卡铂 AUC=2^[127],同步胸部放疗±序贯 2 个周期紫杉醇 150~175 mg/m²,卡铂 AUC=5~6。

(2)序贯放化疗

若无法耐受同步化放疗时,序贯放化疗优于单纯放疗^[137-138](2A 类推荐证据)。放疗方案同前,增加放疗剂量有可能改善患者生存(2B 类推荐证据),最佳放疗剂量不确定。

序贯化疗方案如下:①NP 方案:顺铂 75 mg/m²,

第 1 天;长春瑞滨 25 mg/m²,第 1、8 天;每 3 周重复,2~4 个周期,随后放疗;②TC 方案:紫杉醇 150~175 mg/m²,第 1 天;卡铂 AUC=6,第 1 天;2~4 个周期,随后放疗;③AC 方案:卡铂 AUC=5,第 1 天;培美曲塞 500 mg/m²,第 1 天,每 3 周重复,2~4 个周期(非鳞状细胞癌)^[13],随后放疗;④AP 方案:顺铂 75 mg/m²,第 1 天;培美曲塞 500 mg/m²,第 1 天,每 3 周重复,2~4 个周期(非鳞状细胞癌)^[135-136],随后放疗。

(3)诱导和巩固化疗

①若无法耐受化放疗综合性治疗[患者一般情况差,伴内科合并症,体质明显下降和(或)患者意愿],单纯放疗是标准治疗^[139-141](2A 类推荐证据)。放疗方案同根治性同步放化疗中放疗方案:增加放疗剂量有可能改善生存(2B 类推荐证据),最佳放疗剂量不确定。②尽管对于大负荷肿瘤,临床上通过诱导化疗来降低肿瘤体积,获得化放疗同步治疗机会,但无证据显示诱导化疗能提高生存获益^[142-144](2A 类推荐证据)。③同步化放疗后巩固化疗未能进一步提高临床疗效,但对于潜在转移风险大或同步期间化疗未达到足量患者,可以考虑应用巩固化疗^[132,145](2A 类推荐证据)。

(三)Ⅳ期 NSCLC 患者的全身治疗(图 9)

1. 一线治疗

(1)非鳞状细胞癌驱动基因阳性且不伴有耐药基因突变患者的治疗

①EGFR 敏感驱动基因阳性的患者:推荐使用 EGFR-TKI,包括吉非替尼^[146-147]、厄洛替尼^[148]、埃克替尼^[149]、阿法替尼^[150]、奥希替尼^[151](1 类推荐证据),脑转移患者优先推荐奥希替尼^[151](2A 类推荐证据),无脑转移者也可使用达克替尼^[152](2A 类推荐证据);也可使用厄洛替尼联合贝伐珠单抗(2A 类推荐证据^[153]),化疗联合吉非替尼^[154-155](PS=1~2 分);对于 G719X、L861Q、S768I 等少见突变的患者,首先推荐阿法替尼^[156]。一线已经开始化疗的过程中发现 EGFR 驱动基因阳性的患者,推荐完成常规化疗(包括维持治疗)后换用 EGFR-TKI,或者中断化疗后开始靶向治疗(2A 类推荐证据)。

②ALK 融合基因阳性的患者:推荐选择阿来替尼^[157-158],也可使用克唑替尼^[159-160](1 类推荐证据);一线已经开始化疗的过程中发现 ALK 融合基因阳性的患者,推荐完成常规化疗,包括维持治疗后换用靶向治疗或者中断化疗后开始靶向治疗(2A 类推荐证据)。

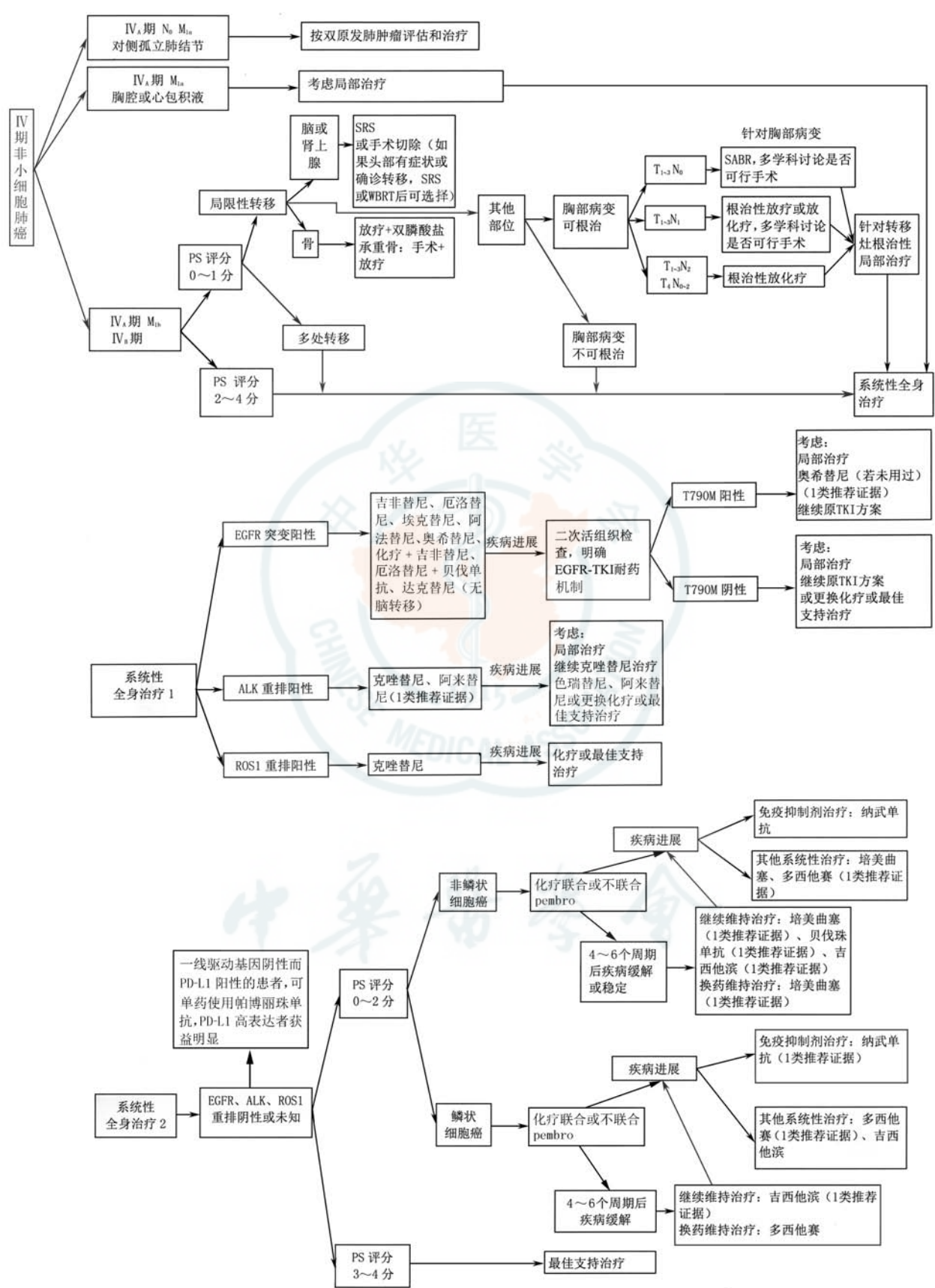


图 9 IV期非小细胞肺癌治疗流程图

③ROS1 融合基因阳性的患者:ROS1 融合基因阳性的患者一线治疗推荐选择克唑替尼^[48]。

(2)非鳞状细胞癌驱动基因阴性或未知患者的治疗:对于 PD-L1 表达阳性的患者,可单药使用帕博利珠单抗^[161],但 PDL1 高表达(>50%)的患者获益更明显。

①功能状态(PS)评分 0~1 分的患者:(a)推荐培美曲塞+卡铂或顺铂联合帕博利珠单抗化疗^[162];或含铂两药联合的方案化疗,化疗 4~6 个周期,铂类可选择卡铂或顺铂、洛铂^[163],与铂类联合使用的药物包括培美曲塞^[164]、紫杉醇^[165]、吉西他滨^[166-167]或多西他赛^[168](1 类推荐证据);培美曲塞联合顺铂可以明显延长患者生存时间,且在疗效及降低不良反应方面优于吉西他滨联合顺铂(2A 类推荐证据);对不适合铂类药物治疗的患者,可考虑非铂类两药联合方案化疗,包括吉西他滨联合长春瑞滨^[167]或吉西他滨联合多西他赛^[168](1 类推荐证据);(b)对于无以下禁忌患者可选择贝伐单抗^[168]或重组人血管内皮抑素^[169],与化疗联用并进行维持治疗(2A 类推荐证据),贝伐单抗联合紫杉醇及卡铂为推荐方案^[170](1 类推荐证据),禁忌包括中央型肺癌、近期有活动性出血(如咯血)、血小板降低、难以控制的高血压、肾病综合征、动脉血栓栓塞事件、充血性心力衰竭、抗凝治疗。

②PS 评分 2 分的患者:推荐单药治疗。与最佳支持治疗相比,单药化疗可以延长患者生存时间并提高生命质量。可选的单药包括吉西他滨、长春瑞滨、紫杉醇、多西他赛、培美曲塞(2A 类推荐证据)。

③PS 评分 3~4 分的患者:不建议使用细胞毒类药物化疗。此类患者一般不能从化疗中获益,建议采用最佳支持治疗或参加临床试验。

④一线化疗 4~6 个周期达到疾病控制(完全缓解、部分缓解和稳定)、且 PS 评分好、化疗耐受性好的患者:可选择维持治疗。同药维持治疗的药物为培美曲塞^[171-172]、吉西他滨^[173-174]或贝伐单抗^[175](1 类推荐证据);换药维持治疗的药物为培美曲塞^[176](1 类推荐证据)。

(3)鳞状细胞癌驱动基因阴性或未知患者的治疗:对于 PD-L1 表达阳性的患者,可单药使用帕博利珠单抗^[161],但 PDL1 高表达(>50%)的患者获益更明显。

①PS 评分 0~1 分的患者:推荐含铂两药联合的方案化疗,化疗 4~6 个周期,铂类可选择卡铂、顺铂、洛铂^[163]或奈达铂^[177],与铂类联合使用的药物

包括紫杉醇^[164]、吉西他滨^[164-165]、多西他赛^[166](1 类推荐证据)或白蛋白紫杉醇^[178-179];对不适合铂类药物治疗的患者,可考虑非铂类两药联合方案化疗,包括吉西他滨联合长春瑞滨^[167]或吉西他滨联合多西他赛^[168]。

②PS 评分 2 分的患者:推荐单药化疗,与最佳支持治疗相比,单药化疗可以延长生存时间并提高生活质量,可选的单药包括吉西他滨、长春瑞滨、紫杉醇、多西他赛(2A 类推荐证据)。

③PS 评分 3~4 分的患者:建议采用最佳支持治疗或参加临床试验。

④一线化疗 4~6 个周期达到疾病控制(完全缓解、部分缓解和稳定)、且 PS 评分好、化疗耐受性好的患者可选择维持治疗。同药维持治疗的药物为吉西他滨^[172-173](1 类推荐证据),也可选择多西他赛(2A 类推荐证据)。

(4)鳞状细胞癌驱动基因阳性患者的治疗:①尽管晚期 NSCLC 中的腺癌 EGFR 突变率明显高于非腺癌,但在非腺癌中检测的 EGFR 突变结果支持对所有 NSCLC 患者进行 EGFR 检测^[180]。推荐对不吸烟、小标本或混合型的鳞状细胞癌患者进行 EGFR、ALK 基因检测(2A 类推荐证据),也推荐对鳞状细胞癌患者进行 ROS1 融合基因检测(2A 类推荐证据)。②EGFR 驱动基因、ALK 融合基因和 ROS1 融合基因阳性患者的治疗分别参照非鳞状细胞癌驱动基因阳性患者治疗方法。

2. 二线及后线治疗

首先积极鼓励后线患者参加新药临床研究。

(1)非鳞状细胞癌驱动基因阳性患者的治疗

①EGFR 驱动基因阳性的 IV 期非鳞状细胞癌患者:如果一线未使用 EGFR-TKI,二线治疗时建议首先使用 EGFR-TKI^[42](1 类推荐证据)。一线使用 EGFR-TKI 后疾病进展患者,根据进展类型分为缓慢进展型、局部进展型、快速进展型。(a)若为缓慢进展型,推荐继续原 EGFR-TKI 治疗^[181](2A 类推荐证据)。治疗后再次进展,推荐二次活组织检查检测 T790M 突变状态。(b)若为局部进展型,推荐继续原 EGFR-TKI 治疗+局部治疗^[182-185](2A 类推荐证据)。治疗后再次进展,推荐二次活组织检查检测 T790M 突变状态。(c)若为快速进展型,推荐二次活组织检查检测 T790M 突变状态,T790M 阳性者,推荐奥希替尼治疗,T790M 阴性者推荐含铂双药化疗^[186](1 类推荐证据)。若未进行 T790M 状态检测,推荐含铂双药化疗。三线可接受单药化疗或在

无禁忌证的情况下推荐使用安罗替尼^[187] (2A 类推荐证据)。

②ALK 融合基因阳性的Ⅳ期非鳞状细胞癌患者:如果一线未使用阿来替尼或克唑替尼,二线治疗时建议首先使用阿来替尼或克唑替尼,也可使用含铂双药化疗^[160] (1 类推荐证据)。一线克唑替尼治疗出现疾病进展者,若为缓慢进展,可继续口服克唑替尼^[182,188] (2A 类推荐证据);若为局部进展型者,推荐继续口服克唑替尼+局部治疗^[182,188] (2A 类推荐证据);若为快速进展者,推荐阿来替尼^[189] 或色瑞替尼^[190] 治疗 (1A 类推荐证据),也可接受含铂双药化疗^[191-192] (2A 类推荐证据)。在无禁忌证的情况下,三线推荐使用安罗替尼^[187] (2A 类推荐证据)。

③ROS1 基因重排阳性的Ⅳ期非鳞状细胞癌患者:如果一线未使用克唑替尼,二线治疗时建议首先使用克唑替尼^[159] (2B 类推荐证据)。若一线接受克唑替尼治疗进展者,建议接受含铂双药化疗 (2A 类推荐证据)。在无禁忌证的情况下,三线推荐使用安罗替尼^[193] (2A 类推荐证据)。

(2) 非鳞状细胞癌驱动基因阴性或不详患者的治疗

PS 评分 0~2 分驱动基因阴性非鳞状细胞癌患者一线进展后,如果未接受过免疫治疗,推荐二线治疗使用纳武单抗 (nivolumab) (1 类推荐证据)^[59,194]。PS 评分 0~2 分驱动基因阴性非鳞状细胞癌患者一线进展后也可使用多西他赛^[195] (1 类推荐证据) 或培美曲塞^[196] (2A 类推荐证据) 单药化疗。对于 PS 评分>2 分患者,二线建议最佳支持治疗。若前期未使用培美曲塞或多西他赛单药治疗者,三线可接受培美曲塞或多西他赛单药治疗 (2A 类推荐证据);或在无禁忌证的情况下推荐使用安罗替尼^[187] (2A 类推荐证据),后线建议最佳支持治疗。

(3) 鳞状细胞癌驱动基因阳性患者的治疗

对于 EGFR 驱动基因阳性的Ⅳ期鳞状细胞癌患者,如果一线未使用 EGFR-TKI,二线治疗时建议首先使用 EGFR-TKI (2B 类推荐证据)。若一线使用 EGFR-TKI 后疾病进展,参照非鳞状细胞癌驱动基因阳性患者的治疗。三线建议单药化疗,或在无禁忌证的情况下,非中央型的鳞状细胞癌推荐使用安罗替尼^[187] (2A 类推荐证据)。

(4) 鳞状细胞癌驱动基因阴性或不详患者的治疗

PS 评分 0~2 分驱动基因阴性鳞状细胞癌患者一线进展后,如果未接受过免疫治疗,推荐二线治疗使用纳武单抗 (nivolumab) (1 类推荐证据)^[194,197]。PS 评分 0~2 分驱动基因阴性的鳞状细胞癌患者一线进展后也可使用多西他赛单药化疗^[195] (1 类推荐证据)。三线在无禁忌证的情况下,非中央型鳞状细胞癌患者推荐使用安罗替尼^[187] (2A 类推荐证据) 对于 PS 评分>2 分的患者,二线及后线建议最佳支持治疗。对于接受中、高热性中性粒细胞减少风险化疗方案的患者,可考虑预防性使用重组人粒细胞集落刺激因子 (rhG-CSF) 或聚乙二醇化重组人粒细胞集落刺激因子 (PEG-rhG-CSF)^[198]。

(四) 寡病灶转移的Ⅳ期 NSCLC 患者的治疗

寡转移是指单个器官的孤立转移病灶,寡转移又分为同时性寡转移和异时性寡转移。同时性寡转移是指初次确诊时已经出现的寡转移灶,异时性寡转移是指经过治疗后一段时间出现的寡转移灶。

前瞻性随机对照临床研究证实,NSCLC 寡转移患者经有效的全身治疗后,采用放疗、手术等局部治疗手段可以带来临床获益,多学科综合治疗策略可以使肺癌寡转移患者获益最大化^[198-202]。肺部手术前存在孤立性脏器(脑、肾上腺或骨)转移者,应根据肺部病变分期原则进行手术或放疗和术后治疗。孤立性脏器转移灶治疗按照部位进行:(1) 脑或肾上腺转移者积极行局部治疗,包括手术切除脑或肾上腺转移瘤,或者脑或肾上腺转移瘤行放疗/SBRT (2A 类推荐证据)^[203-218]。若患者已合并明显的中枢神经系统症状,影像学检查提示有脑转移瘤压迫水肿显著或中性结构偏移严重等情况,建议先行脑转移瘤手术解除颅脑问题,择期再行肺原发瘤手术 (2A 类推荐证据)^[219-222]。(2) 骨转移者接受放疗联合双膦酸盐治疗。对于承重骨转移推荐转移灶手术加放疗 (2A 类推荐证据)^[217-218,223-226]。

肺部手术后出现孤立性脏器(脑、肾上腺或骨)转移的,应根据孤立性脏器转移灶部位进行治疗。(1) 脑转移或肾上腺转移者积极行局部治疗,包括手术切除脑或肾上腺转移瘤,或者脑或肾上腺转移瘤行放疗/SRT,根据情况联合全身治疗 (2A 类推荐证据)^[219-221,227]。(2) 骨转移者接受放疗联合双膦酸盐治疗。对于承重骨转移患者推荐转移灶手术加放疗,根据情况联合全身治疗 (2A 类推荐证据)^[225-226]。

总之,对于寡转移晚期 NSCLC 患者,在全身规范治疗基础上,应采取积极的局部治疗,使患者生存

获益达到最大化。

(五)SCLC 和 LCNEC 的治疗

1. SCLC 患者的治疗

(1)局限性 SCLC 患者的治疗(图 10)

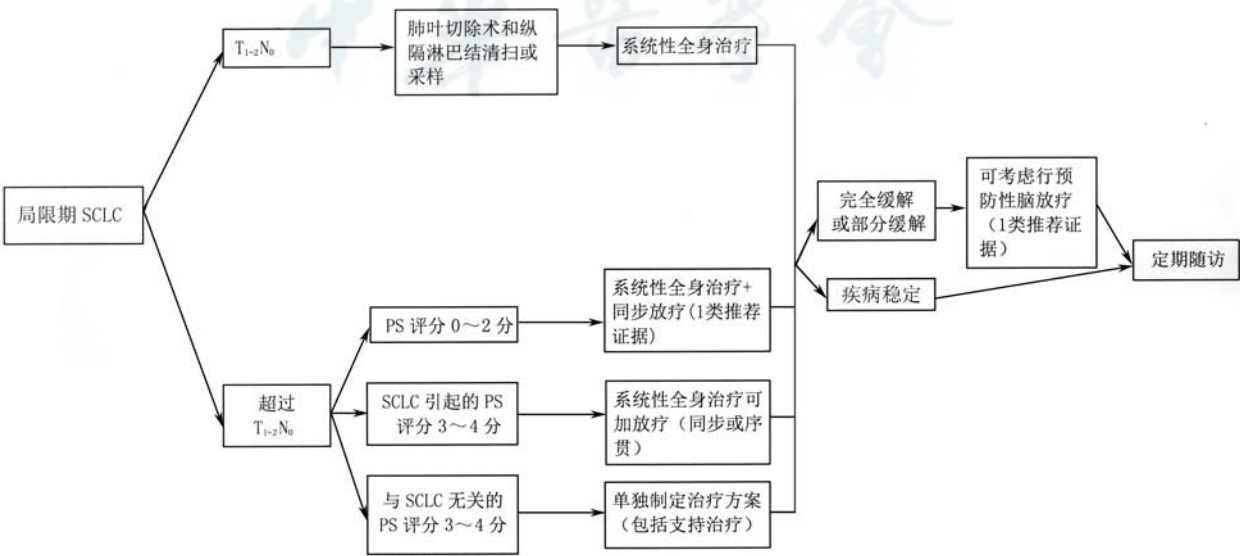
①可手术局限性 SCLC 患者($T_{1-2}N_0$)的治疗:经系统的分期检查后提示无纵隔淋巴结转移的 $T_{1-2}N_0$ 的患者,推荐根治性手术,术式为肺叶切除术+肺门、纵隔淋巴结清扫术^[228](2A 类推荐证据);术后病理提示 N_0 的患者推荐辅助化疗,方案包括依托泊苷+顺铂^[229]、依托泊苷+卡铂^[230](2A 类推荐证据);术后病理提示 N_1 和 N_2 的患者,推荐行辅助化疗合并胸部放疗^[231-232](2A 类推荐证据),同步或序贯均可。辅助化疗方案推荐依托泊苷+顺铂(1 类推荐证据)。可以根据患者的实际情况决定是否行预防性脑放疗(prophylactic cranial irradiation, PCI)^[2](1 类推荐证据)。

②不可手术局限性 SCLC 患者(超过 $T_{1-2}N_0$ 或不能手术的 $T_{1-2}N_0$)的治疗:(a)美国东部肿瘤协作组(Eastern Cooperative Oncology Group, ECOG) PS 评分 0~2 分的患者:化疗同步胸部放疗为标准治疗^[233-239](1 类推荐证据)。化疗方案为依托泊苷+顺铂^[240](1 类推荐证据)和依托泊苷+卡铂^[241](1 类推荐证据)。胸部放疗应在化疗的第 1~2 个周期尽早介入^[242-243]。如果患者不能耐受,也可行序贯化放疗。放疗最佳剂量和方案尚未确定,推荐胸部放疗总剂量为 45 Gy,1.5 Gy/次,2 次/d,3 周;或总剂量为 60~70 Gy,1.8~2.0 Gy/次,1 次/d,6~8 周。对

于特殊的临床情况,如肿瘤巨大、合并肺功能损害、阻塞性肺不张等,可考虑 2 个周期化疗后进行放疗。放化疗后疗效达完全缓解或部分缓解的患者,可考虑行预防性脑放疗^[244](1 类推荐证据)。(b)ECOG PS 评分 3~4 分(由 SCLC 所致)患者:应充分综合考虑各种因素,谨慎选择治疗方案,如化疗(单药方案或减量联合方案),如果治疗后 PS 评分能达到 2 分以上,可考虑给予同步或序贯放疗,如果 PS 评分仍无法恢复至 2 分以上,则根据具体情况决定是否采用胸部放疗。放化疗后疗效达完全缓解或部分缓解的患者,可考虑行 PCI(1 类推荐证据)。(c)ECOG PS 评分 3~4 分(非 SCLC 所致)患者:推荐最佳支持治疗。

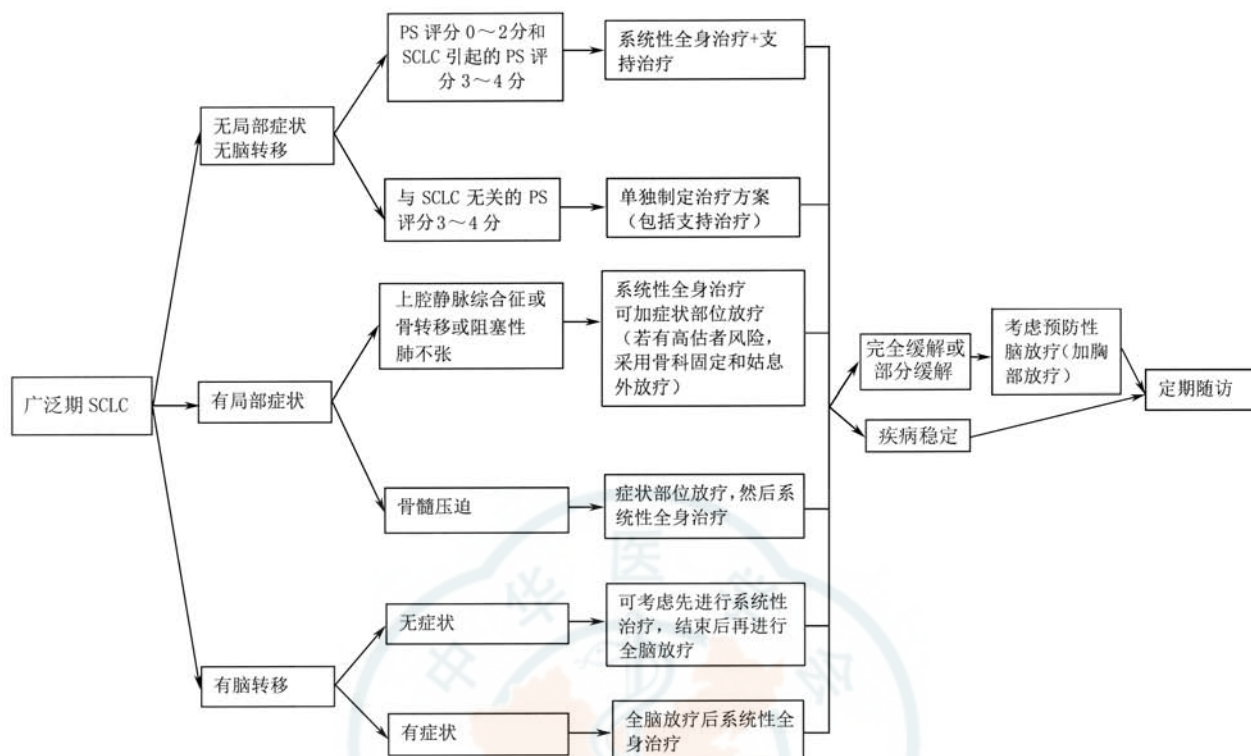
(2)广泛期 SCLC 患者的一线治疗(图 11)

①无症状或无脑转移的广泛期 SCLC 患者的治疗:(a)ECOG PS 评分 0~2 分或 3~4 分(由 SCLC 所致)患者:推荐化疗+支持治疗。化疗方案包括 EP 方案(依托泊苷+顺铂)^[245](1 类推荐证据)、EC 方案(依托泊苷+卡铂)^[246](1 类推荐证据)、IP 方案(伊立替康+顺铂)^[247](1 类推荐证据)、IC 方案(伊立替康+卡铂)^[248](1 类推荐证据),依托泊苷+洛铂^[249](2A 类推荐证据)。化疗后疗效达完全缓解或部分缓解的患者,如果远处转移灶得到控制,且一般状态较好,可以加用胸部放疗(2A 类推荐证据)^[250-253];酌情谨慎选择 PCI^[254-255](2A 类推荐证据)。(b) ECOG PS 评分 3~4 分(非 SCLC 所致)患者:推荐最佳支持治疗。



注:若未特别标注,所有推荐均为 2A 类推荐证据;SCLC:小细胞肺癌;PS:功能状态

图 10 局限性 SCLC 治疗流程图



注: 若未特别标注, 所有推荐均为 2A 类推荐证据; SCLC: 小细胞肺癌; PS: 功能状态

图 11 广泛期 SCLC 治疗流程图

②有局部症状的广泛期 SCLC 患者的治疗:(a)

上腔静脉综合征: 临床症状严重者推荐先放疗后化疗(2A 类推荐证据); 临床症状较轻者推荐先化疗后放疗(2A 类推荐证据), 同时给予吸氧、利尿、镇静、止痛等对症治疗。局部放疗的放射野应包括原发灶、整个纵隔区及两锁骨上区, 要将上腔静脉包括在照射野内; 放疗初期可有局部水肿加重, 可配合激素和利尿剂辅助治疗; 首次化疗剂量要大, 应具有冲击性。放化疗结束后, 根据患者具体情况决定是否行 PCI(2A 类推荐证据)。(b) 脊髓压迫症: 如无特殊情况, 患者应首先接受局部放疗, 控制压迫症状, 并给予 EP 方案、EC 方案、IP 方案或 IC 方案化疗(2A 类推荐证据)。由于脊髓压迫症的患者生存时间较短, 生命质量较差, 所以对于胸部放疗和 PCI 的选择需综合考量多方因素, 慎重选择(如完全缓解或部分缓解的患者可以放疗), 但通常不建议手术减压治疗。(c) 骨转移: 推荐 EP 方案、EC 方案、IP 方案或 IC 方案化疗+局部姑息外照射放疗±双膦酸盐治疗(2A 类推荐证据); 骨折高危患者可采取骨科固定。(d) 阻塞性肺不张: 推荐 EP 方案、EC 方案、IP 方案或 IC 方案化疗+胸部放疗(2A 类推荐证据)。2 个周期化疗后进行放疗是合理的, 其易于明确病变范围, 缩小照射体积, 使患者能够耐受和完成

放疗。

③脑转移患者的治疗:(a) 无症状脑转移患者:

推荐 EP 方案、EC 方案、IP 方案或 IC 方案化疗, 全身化疗结束后接受全脑放疗(2A 类推荐证据), 治疗后疗效达完全缓解或部分缓解的患者, 可给予胸部放疗(2A 类推荐证据)。(b) 有症状脑转移患者: 推荐全脑放疗与 EP 方案、EC 方案、IP 方案或 IC 方案化疗序贯进行(2A 类推荐证据), 治疗后疗效达完全缓解或部分缓解的患者, 可给予胸部放疗(2A 类推荐证据)。

(3) SCLC 患者的 PCI

制定 PCI 的治疗决策时应与患者及家属充分沟通, 根据患者的具体情况, 权衡利弊后确定。对于完全切除的局限期 SCLC, 根据实际情况决定是否接受 PCI 治疗(1 类推荐证据); 对于获得完全缓解、部分缓解的局限期 SCLC, 推荐 PCI(1 类推荐证据); 对于广泛期 SCLC, 酌情考虑 PCI(2A 类推荐证据)。不推荐年龄>65 岁、有严重的合并症、PS 评分>2 分、神经认知功能受损的患者行 PCI^[254, 256]。PCI 应在化放疗结束后 3 周左右时开始, PCI 之前应该行脑增强 MRI 检查, 如证实无脑转移, 可开始 PCI。PCI 的剂量为 25 Gy, 2 周内分 10 次完成^[244, 254, 257-258]。

(4) 二线治疗(图 12)

①一线治疗后 6 个月内复发的 ECOG PS 评分 0~2 分患者:推荐选择静脉或口服拓扑替康化疗(2A 类推荐证据)^[259-261],也可推荐患者参加临床试验或选用以下药物,包括伊立替康(2A 类推荐证据)、紫杉醇(2A 类推荐证据)、多西他赛(2A 类推荐证据)、长春瑞滨(2A 类推荐证据)、吉西他滨(2A 类推荐证据)、替莫唑胺(2A 类推荐证据)、环磷酰胺联合多柔比星及长春新碱(2A 类推荐证据)。ECOG PS 评分 2 分的患者可酌情减量或应用生长因子支持治疗。

②一线治疗后 6 个月以上复发患者:选用原一线治疗方案。

(5) 三线治疗

推荐安罗替尼口服(1A 类推荐证据)^[262]或纳武单抗、帕博利珠单抗(2A 类推荐证据)^[263-265]

(6) 老年 SCLC 患者的治疗

对于老年 SCLC 患者,不能仅根据年龄确定治疗方案,根据机体功能状态指导治疗更有意义。如果老年患者有日常生活自理能力、体力状况良好、器官功能相对较好,应当接受标准联合化疗(如果有指征也可放疗),但因老年患者可能出现骨髓抑制、乏力和器官功能储备较差的概率更高,所以在治疗过程中应谨慎观察,以避免过高的风险。

2. 肺 LCNEC 患者的治疗

肺 LCNEC 的发病率低,占肺癌的 3%^[266],目前尚无统一的治疗标准,推荐参考非鳞状 NSCLC 的治疗原则,内科治疗可采用依托泊苷+铂类方案治疗^[267](2B 类推荐证据)。

对于接受中、高热性中性粒细胞减少风险化疗方案的患者,可考虑预防性使用重组人粒细胞集落刺激因子(rhG-CSF)或聚乙二醇化重组人粒细胞集落刺激因子(PEG-rhG-CSF)^[198]。

五、随访

(一) I ~ II 期(初始治疗为外科手术±化疗或 SBRT 治疗后)和可手术切除 III_A 期 NSCLC R₀ 切除术后,无临床症状或症状稳定者^[29,268-277]。

1. 前 3 年:3~6 个月随访 1 次;吸烟情况评估(鼓励患者戒烟);病史、体格检查、胸部 CT±增强扫描。

2. 第 4、5 年:1 年随访 1 次;吸烟情况评估(鼓励患者戒烟);病史、体格检查、胸部 CT±增强扫描。

3. 5 年以上:1 年随访 1 次;吸烟情况评估(鼓励患者戒烟);病史、体格检查;低剂量非增强胸部 CT(2B 类推荐证据)。

(二) 局部晚期 NSCLC(不可手术的 III_A 期和 III_B 期)放化疗后,无临床症状或症状稳定者^[268,271,278-291]。

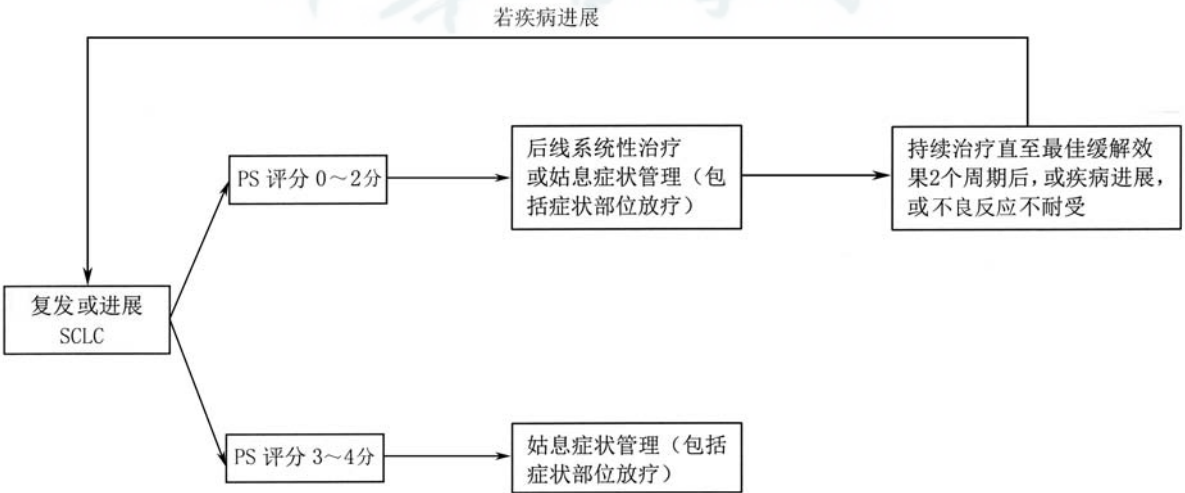
1. 前 3 年:每 3~6 个月随访 1 次;吸烟情况评估(鼓励患者戒烟);病史、体格检查、胸腹部 CT±增强(在 12 个月和 24 个月时最好进行增强扫描)。

2. 第 4、5 年:6 个月随访 1 次;病史、体格检查、胸腹部 CT±增强扫描。

3. 5 年以上:1 年随访 1 次;病史、体格检查、胸腹部增强 CT(2B 类推荐证据)。

(三) IV 期 NSCLC 患者全身治疗结束后^[29,268-278]

1. 无临床症状或症状稳定者:每 8~12 周随诊



注:若未特别标注,所有推荐均为 2A 类推荐证据;SCLC:小细胞肺癌;PS:功能状态

图 12 复发或进展 SCLC 治疗流程图

1 次;病史、体格检查、胸腹部增强 CT;伴有脑、骨转移者需要复查脑 MRI 和全身骨扫描;参加临床研究者,随访应遵循临床研究方案进行。

2. 临床出现新的症状和(或)症状加重者:立即随诊,是否行 CT、MRI 检查由临床医师决定(2B 类推荐证据)。

中华医学会肺癌临床诊疗指南(2019 版)专家委员会

顾问(按姓氏汉语拼音排序) 赫捷(国家癌症中心 国家肿瘤临床医学研究中心 中国医学科学院北京协和医学院肿瘤医院胸外科)、孙燕(国家癌症中心 国家肿瘤临床医学研究中心 中国医学科学院北京协和医学院肿瘤医院肿瘤内科)、于金明(山东省肿瘤医院放疗科)、王辰(中国医学科学院北京协和医学院)、吴一龙(广东省人民医院肺癌研究所)

名誉主任委员 徐惠绵(中国医科大学附属第一医院肿瘤外科)

主任委员(按姓氏汉语拼音排序) 高树庚(国家癌症中心 国家肿瘤临床医学研究中心 中国医学科学院北京协和医学院肿瘤医院胸外科)、韩宝惠(上海市胸科医院呼吸内科)、林冬梅(北京大学肿瘤医院病理科)、邢力刚(山东省肿瘤医院放疗科)

委员(按姓氏汉语拼音排序) 白冲(上海长海医院呼吸与危重症医学科)、白春梅(北京协和医院肿瘤内科)、白莉(陆军军医大学附属新桥医院呼吸内科)、毕楠(国家癌症中心 国家肿瘤临床医学研究中心 中国医学科学院北京协和医学院肿瘤医院放射治疗科)、操乐杰(安徽省立医院呼吸内科)、常建华(复旦大学附属肿瘤医院肿瘤内科)、陈宏(哈尔滨医科大学附属第二医院呼吸内科)、陈良安(解放军总医院呼吸科)、程颖(吉林省肿瘤医院肿瘤内科)、储天晴(上海市胸科医院呼吸内科)、丁翠敏(河北医科大学第四医院呼吸内科)、范云(浙江省肿瘤医院肿瘤内科)、方文涛(上海市胸科医院胸外科)、冯继锋(江苏省肿瘤医院肿瘤内科)、冯瑞娥(北京协和医院病理科)、傅小龙(上海市胸科医院放疗科)、高蓓莉(上海交通大学医学院附属瑞金医院呼吸与危重症医学科)、高俊珍(内蒙古医科大学附属医院呼吸与危重症医学科)、郭其森(山东省肿瘤医院呼吸内科)、韩宝惠(上海市胸科医院呼吸内科)、韩一平(海军军医大学附属长海医院呼吸与危重症医学科)、韩昱晨(上海市胸科医院病理科)、何勇(陆军特色医学中心大坪医院呼吸内科)、洪群英(复旦大学附属中山医院呼吸内科)、胡成平(湘雅医院呼吸内科)、胡洁(复旦大学附属中山医院呼吸内科)、黄建安(苏州大学附属第一医院呼吸与危重症医学科)、焦顺昌(解放军总医院肿瘤内科)、金阳(华中科技大学同济医学院附属协和医院呼吸与危重症医学科)、李函珏(上海市胸科医院肿瘤外科)、李凯(天津市肿瘤医院肿瘤内科)、李为民(四川大学华西医院呼吸与危重症医学科)、李文峰(温州医学院附属第一医院放化疗科)、李晓琳(山东省肿瘤医院放疗科)、李媛(复旦大学附属肿瘤医院病理科)、刘丹(四川大学华西医院呼吸与危重症医学科)、刘晓晴(解放军总医院第五医学中心肺部肿瘤科)、刘怡茜(江苏省人民医院肿瘤科)、柳菁菁(吉林省肿瘤医院肿瘤内科)、茅乃权(广西医科大学附属肿瘤医院胸外科)、邱斌(国家癌症中心 国家肿瘤临床医学研究中心 中国医学科学院北京协和医学院肿瘤医院胸外科)、任丽(天津市肿瘤医院检验科)、邵晋晨(上海市胸科医院病理科)、师晓华(北京协和医院病理科)、施敏骅(苏州大学附属第二医院呼吸内科)、束永前(江苏省人民医院肿瘤科)、宋霞(山西省肿瘤医院呼吸内科)、宋秀宇(天津市肿瘤医院分子影像及核医学诊疗科)、宋勇(东部战区总医院呼吸与危重症医学

科)、孙冰生(天津市肿瘤医院肺部肿瘤科)、孙耕耘(安徽医科大学第一附属医院呼吸与危重症医学科)、覃寿明(广西医科大学第一附属医院呼吸内科)、唐华平(青岛市市立医院呼吸与危重症医学科)、滕昊华(上海市胸科医院病理科)、逄新宇(空军军医大学第一附属医院呼吸内科)、田攀文(四川大学华西医院呼吸与危重症医学科)、庾培昱(天津市肿瘤医院分子影像及核医学诊疗科)、王洁(国家癌症中心 国家肿瘤临床医学研究中心 中国医学科学院北京协和医学院肿瘤医院肿瘤内科)、王晶(天津市肿瘤医院肺部肿瘤科)、王静(郑州大学第一附属医院呼吸与危重症医学科)、王凯(浙江大学医学院附属第四医院呼吸内科)、王启鸣(河南省肿瘤医院呼吸内科)、王瑞(上海市胸科医院胸外科)、王晓平(中日友好医院呼吸与危重症医学科)、吴凤英(上海市肺科医院肿瘤科)、吴世凯(北京大学第一医院肿瘤化疗科)、肖建宇(天津市肿瘤医院放射科)、谢宝松(福建省立医院呼吸与危重症医学科)、邢力刚(山东省肿瘤医院放疗科)、徐淑凤(秦皇岛市第一医院呼吸内科)、徐文贵(天津市肿瘤医院分子影像及核医学诊疗科)、徐小媛(中国医科大学附属盛京医院第一呼吸与危重症医学科)、徐兴祥(江苏省苏北人民医院呼吸内科)、杨农(湖南省肿瘤医院肺胃肠肿瘤内科)、杨震(解放军总医院呼吸科)、姚烽(上海市胸科医院胸外科)、于壮(青岛大学附属医院肿瘤科)、袁智勇(天津市肿瘤医院放疗科)、张帆(国家癌症中心 国家肿瘤临床医学研究中心 中国医学科学院北京协和医学院肿瘤医院胸外科)、张国俊(郑州大学第一附属医院呼吸内科)、张琅(空军军医大学西京医院呼吸科)、张捷(吉林大学第二医院呼吸与危重症医学科)、张力(北京协和医院呼吸与危重症医学科)、张琴(上海市胸科医院放疗科)、张新(复旦大学附属中山医院呼吸科)、赵亮(国家癌症中心 国家肿瘤临床医学研究中心 中国医学科学院北京协和医学院肿瘤医院胸外科)、赵微(解放军总医院呼吸科)、钟华(上海市胸科医院呼吸内科)、钟润波(上海市胸科医院呼吸内科)、周彩存(上海市肺科医院肿瘤科)、周德俊(天津市肿瘤医院内镜诊疗科)、周建英(浙江大学医学院附属第一医院呼吸内科)、周向东(陆军军医大学第一附属医院呼吸与危重症医学科)、周燕斌(中山大学附属第一医院呼吸与危重症医学科)、朱波(陆军军医大学第二附属医院肿瘤科)、庄武(福建省肿瘤医院胸部肿瘤内科)

学术秘书(按姓氏汉语拼音排序) 牛艳洁(上海市胸科医院呼吸内科)、钱洁(上海市胸科医院急诊科)、杨婷婷(中华医学会杂志社)

利益冲突 所有作者均声明不存在利益冲突

参 考 文 献

- [1] Bray F, Ferlay J, Soerjomataram I, et al. Global cancer statistics 2018; GLOBOCAN estimates of incidence and mortality worldwide for 36 cancers in 185 countries[J]. CA Cancer J Clin, 2018, 68(6):394-424. DOI:10.3322/caac.21492.
- [2] 陈万青, 李贺, 孙可欣, 等. 2014 年中国恶性肿瘤发病和死亡分析[J]. 中华肿瘤杂志, 2018, 40(1):5-13. DOI:10.3760/cma.j.issn.0253-3766.2018.01.002.
- [3] Chen WQ, Li H, Sun KX, et al. Report of cancer incidence and mortality in China, 2014[J]. Chin J Oncol, 2018, 40(1):5-13. DOI:10.3760/cma.j.issn.0253-3766.2018.01.002.
- [4] National Lung Screening Trial Research Team, Church TR, Black WC, et al. Results of initial low-dose computed tomographic screening for lung cancer[J]. N Engl J Med, 2013, 368(21):1980-1991. DOI:10.1056/NEJMoa1209120.
- [5] van Klaveren RJ, Oudkerk M, Prokop M, et al. Management of lung nodules detected by volume CT scanning[J]. N Engl J Med, 2009, 361(23):2221-2229. DOI:10.1056/NEJMoa0906085.
- [6] Wille MM, Dirksen A, Ashraf H, et al. Results of the randomized danish lung cancer screening trial with focus on high-

- risk profiling[J]. *Am J Respir Crit Care Med*, 2016, 193(5): 542-551. DOI:10.1164/rccm.201505-10400C.
- [6] Pastorino U, Rossi M, Rosato V, et al. Annual or biennial CT screening versus observation in heavy smokers: 5-year results of the MILD trial[J]. *Eur J Cancer Prev*, 2012, 21(3):308-315. DOI:10.1097/CEJ.0b013e328351e1b6.
 - [7] Field JK, Duffy SW, Baldwin DR, et al. The UK lung cancer screening trial: a pilot randomised controlled trial of low-dose computed tomography screening for the early detection of lung cancer[J]. *Health Technol Assess*, 2016, 20(40):1-146. DOI: 10.3310/hta20400.
 - [8] Becker N, Motsch E, Gross ML, et al. Randomized study on early detection of lung cancer with MSCT in Germany: study design and results of the first screening round[J]. *J Cancer Res Clin Oncol*, 2012, 138(9):1475-1486. DOI:10.1007/s00432-012-1228-9.
 - [9] Lopes Pegna A, Picozzi G, Mascalchi M, et al. Design, recruitment and baseline results of the ITALUNG trial for lung cancer screening with low-dose CT[J]. *Lung Cancer*, 2009, 64(1):34-40. DOI:10.1016/j.lungcan.2008.07.003.
 - [10] Infante M, Lutman FR, Cavuto S, et al. Lung cancer screening with spiral CT: baseline results of the randomized DANTE trial[J]. *Lung Cancer*, 2008, 59(3):355-363. DOI:10.1016/j.lungcan.2007.08.040.
 - [11] Yang W, Qian F, Teng J, et al. Community-based lung cancer screening with low-dose CT in China: Results of the baseline screening[J]. *Lung Cancer*, 2018, 117:20-26. DOI:10.1016/j.lungcan.2018.01.003.
 - [12] DOLL R, HILL AB. Smoking and carcinoma of the lung; preliminary report[J]. *Br Med J*, 1950, 2(4682):739-748. DOI:10.1136/bmj.2.4682.739.
 - [13] Doll R. Atmospheric pollution and lung cancer[J]. *Environ Health Perspect*, 1978, 22:23-31. DOI:10.1289/ehp.782223.
 - [14] Rückerl R, Schneider A, Breitner S, et al. Health effects of particulate air pollution: A review of epidemiological evidence[J]. *Inhal Toxicol*, 2011, 23(10):555-592. DOI:10.3109/08958378.2011.593587.
 - [15] Lan Q, Chapman RS, Schreinemachers DM, et al. Household stove improvement and risk of lung cancer in Xuanwei, China[J]. *J Natl Cancer Inst*, 2002, 94(11):826-835. DOI:10.1093/jnci/94.11.826.
 - [16] Nitadori J, Inoue M, Iwasaki M, et al. Association between lung cancer incidence and family history of lung cancer: data from a large-scale population-based cohort study, the JPHC study[J]. *Chest*, 2006, 130(4):968-975. DOI:10.1378/chest.130.4.968.
 - [17] Chen W, Zheng R, Baade PD, et al. Cancer statistics in China, 2015[J]. *CA Cancer J Clin*, 2016, 66(2):115-132. DOI:10.3322/caac.21338.
 - [18] 储大同. 肺癌[M]. 北京:北京大学医学出版社, 2007:8. Chu DT. Lung cancer[M]. Beijing: Peking University Medical Press, 2007:8.
 - [19] Hyde L, Hyde CI. Clinical manifestations of lung cancer[J]. *Chest*, 1974, 65(3):299-306. DOI:10.1378/chest.65.3.299.
 - [20] Hatzakis KD, Froudarakis ME, Bouros D, et al. Prognostic value of serum tumor markers in patients with lung cancer[J]. *Respiration*, 2002, 69(1):25-29. DOI:10.1159/000049366.
 - [21] 王长利. 肺癌[M]. 北京:科学技术文献出版社, 2009:24. Wang CL. Lung cancer[M]. Beijing: Science and Technology Literature Press, 2009:24.
 - [22] Bonner JA, Sloan JA, Rowland KM Jr, et al. Significance of neuron-specific enolase levels before and during therapy for small cell lung cancer[J]. *Clin Cancer Res*, 2000, 6(2):597-601.
 - [23] Paone G, De Angelis G, Munno R, et al. Discriminant analysis on small cell lung cancer and non-small cell lung cancer by means of NSE and CYFRA-21.1[J]. *Eur Respir J*, 1995, 8(7):1136-1140. DOI:10.1183/09031936.95.08071136.
 - [24] Lamy PJ, Grenier J, Kramar A, et al. Pro-gastrin-releasing peptide, neuron specific enolase and chromogranin A as serum markers of small cell lung cancer[J]. *Lung Cancer*, 2000, 29(3):197-203. DOI:10.1016/s0169-5002(00)00113-6.
 - [25] Takeuchi S, Nonaka M, Kadokura M, et al. Prognostic significance of serum squamous cell carcinoma antigen in surgically treated lung cancer[J]. *Ann Thorac Cardiovasc Surg*, 2003, 9(2):98-104.
 - [26] Barak V, Goike H, Panaretakis KW, et al. Clinical utility of cytokeratins as tumor markers[J]. *Clin Biochem*, 2004, 37(7):529-540. DOI:10.1016/j.clinbiochem.2004.05.009.
 - [27] Stieber P, Dienemann H, Hasholzner U, et al. Comparison of cytokeratin fragment 19 (CYFRA 21-1), tissue polypeptide antigen (TPA) and tissue polypeptide specific antigen (TPS) as tumour markers in lung cancer[J]. *Eur J Clin Chem Clin Biochem*, 1993, 31(10):689-694. DOI:10.1515/eclm.1993.31.10.689.
 - [28] Molina R, Marrades RM, Augé JM, et al. Assessment of a combined panel of six serum tumor markers for lung cancer[J]. *Am J Respir Crit Care Med*, 2016, 193(4):427-437. DOI:10.1164/rccm.201404-0603OC.
 - [29] Ettinger DS, Wood DE, Aisner DL, et al. Non-small cell lung cancer, version 5.2017, NCCN Clinical Practice Guidelines in Oncology[J]. *J Natl Compr Canc Netw*, 2017, 15(4):504-535. DOI:10.6004/jcncc.2017.0050.
 - [30] Travis WD, Brambilla E, Burke AP, et al. Introduction to The 2015 World Health Organization classification of tumors of the lung, pleura, thymus, and heart[J]. *J Thorac Oncol*, 2015, 10(9):1240-1242. DOI:10.1097/JTO.0000000000000663.
 - [31] Travis WD, Brambilla E, Nicholson AG, et al. The 2015 World Health Organization classification of lung tumors: impact of genetic, clinical and radiologic advances since the 2004 classification[J]. *J Thorac Oncol*, 2015, 10(9):1243-1260. DOI:10.1097/JTO.0000000000000630.
 - [32] Travis WD. Advances in neuroendocrine lung tumors[J]. *Ann Oncol*, 2010, 21 Suppl 7:vii65-71. DOI:10.1093/annonc/mdq380.
 - [33] Pelosi G, Rindi G, Travis WD, et al. Ki-67 antigen in lung neuroendocrine tumors: unraveling a role in clinical practice[J]. *J Thorac Oncol*, 2014, 9(3):273-284. DOI:10.1097/JTO.0000000000000092.
 - [34] Pelosi G, Rodriguez J, Viale G, et al. Typical and atypical pulmonary carcinoid tumor overdiagnosed as small-cell carcinoma on biopsy specimens: a major pitfall in the management of lung cancer patients[J]. *Am J Surg Pathol*, 2005, 29(2):179-187. DOI:10.1097/01.pas.0000149690.75462.29.
 - [35] Fabbri A, Cossa M, Sonzogni A, et al. Thymus neuroendocrine tumors with CTNNB1 gene mutations, disarrayed ss-catenin expression, and dual intra-tumor Ki-67 labeling index compartmentalization challenge the concept of secondary high-grade neuroendocrine tumor: a paradigm shift[J]. *Virchows Arch*, 2017, 471(1):31-47. DOI:10.1007/s00428-017-2130-2.
 - [36] Nonaka D. A study of DeltaNp63 expression in lung non-small cell carcinomas[J]. *Am J Surg Pathol*, 2012, 36(6):895-899. DOI:10.1097/PAS.0b013e3182498f2b.
 - [37] Butnor KJ, Beasley MB, Cagle PT, et al. Protocol for the examination of specimens from patients with primary non-small cell carcinoma, small cell carcinoma, or carcinoid tumor of the lung[J]. *Arch Pathol Lab Med*, 2009, 133(10):1552-1559. DOI:10.1043/1543-2165-133.10.1552.
 - [38] Kalemkerian GP, Narula N, Kennedy EB, et al. Molecular testing guideline for the selection of patients with lung cancer for treatment with targeted tyrosine kinase inhibitors: american society of clinical oncology endorsement of the college of american pathologists/international association for the study of lung cancer/association for molecular pathology clinical practice guideline update[J]. *J Clin Oncol*, 2018, 36(9):911-919. DOI:10.1200/JCO.2017.76.7293.
 - [39] Lindeman NI, Cagle PT, Aisner DL, et al. Updated molecular testing guideline for the selection of lung cancer patients for treatment with targeted tyrosine kinase inhibitors: guideline from the college of american pathologists, the international association for the study of lung cancer, and the association for molecular

- pathology[J]. *J Thorac Oncol*, 2018, 13(3):323-358. DOI:10.1016/j.jtho.2017.12.001.
- [40] Ellison G, Zhu G, Moulis A, et al. EGFR mutation testing in lung cancer; a review of available methods and their use for analysis of tumour tissue and cytology samples[J]. *J Clin Pathol*, 2013, 66(2):79-89. DOI:10.1136/jclinpath-2012-201194.
- [41] Sacher AG, Dahlberg SE, Heng J, et al. Association between younger age and targetable genomic alterations and prognosis in non-small-cell lung cancer[J]. *JAMA Oncol*, 2016, 2(3):313-320. DOI:10.1001/jamaoncol.2015.4482.
- [42] Mok TS, Wu YL, Thongprasert S, et al. Gefitinib or carboplatin-paclitaxel in pulmonary adenocarcinoma[J]. *N Engl J Med*, 2009, 361(10):947-957. DOI:10.1056/NEJMoa0810699.
- [43] Kris MG, Johnson BE, Berry LD, et al. Using multiplexed assays of oncogenic drivers in lung cancers to select targeted drugs[J]. *JAMA*, 2014, 311(19):1998-2006. DOI:10.1001/jama.2014.3741.
- [44] Barlesi F, Mazieres J, Merlio JP, et al. Routine molecular profiling of patients with advanced non-small-cell lung cancer; results of a 1-year nationwide programme of the French Cooperative Thoracic Intergroup (IFCT)[J]. *Lancet*, 2016, 387(10026):1415-1426. DOI:10.1016/S0140-6736(16)00004-0.
- [45] Pao W, Girard N. New driver mutations in non-small-cell lung cancer[J]. *Lancet Oncol*, 2011, 12(2):175-180. DOI:10.1016/S1470-2045(10)70087-5.
- [46] Gerber DE, Gandhi L, Costa DB. Management and future directions in non-small cell lung cancer with known activating mutations[J]. *Am Soc Clin Oncol Educ Book*, 2014:e353-365. DOI:10.14694/EdBook_AM.2014.34.e353.
- [47] Mazières J, Zalcman G, Crinò L, et al. Crizotinib therapy for advanced lung adenocarcinoma and a ROS1 rearrangement; results from the EUROS1 cohort[J]. *J Clin Oncol*, 2015, 33(9):992-999. DOI:10.1200/JCO.2014.58.3302.
- [48] Shaw AT, Ou SH, Bang YJ, et al. Crizotinib in ROS1-rearranged non-small-cell lung cancer[J]. *N Engl J Med*, 2014, 371(21):1963-1971. DOI:10.1056/NEJMoa1406766.
- [49] Cai W, Li X, Su C, et al. ROS1 fusions in Chinese patients with non-small-cell lung cancer[J]. *Ann Oncol*, 2013, 24(7):1822-1827. DOI:10.1093/annonc/mdt071.
- [50] Sholl LM, Sun H, Butaney M, et al. ROS1 immunohistochemistry for detection of ROS1-rearranged lung adenocarcinomas[J]. *Am J Surg Pathol*, 2013, 37(9):1441-1449. DOI:10.1097/PAS.0b013e3182960fa7.
- [51] Yoshida A, Tsuta K, Wakai S, et al. Immunohistochemical detection of ROS1 is useful for identifying ROS1 rearrangements in lung cancers[J]. *Mod Pathol*, 2014, 27(5):711-720. DOI:10.1038/modpathol.2013.192.
- [52] Boyle TA, Masago K, Ellison KE, et al. ROS1 immunohistochemistry among major genotypes of non-small-cell lung cancer[J]. *Clin Lung Cancer*, 2015, 16(2):106-111. DOI:10.1016/j.clcc.2014.10.003.
- [53] Jennings LJ, Arcila ME, Corless C, et al. Guidelines for validation of next-generation sequencing-based oncology panels; a joint consensus recommendation of the association for molecular pathology and college of american pathologists[J]. *J Mol Diagn*, 2017, 19(3):341-365. DOI:10.1016/j.jmol dx.2017.01.011.
- [54] Endris V, Penzel R, Warth A, et al. Molecular diagnostic profiling of lung cancer specimens with a semiconductor-based massive parallel sequencing approach; feasibility, costs, and performance compared with conventional sequencing[J]. *J Mol Diagn*, 2013, 15(6):765-775. DOI:10.1016/j.jmol dx.2013.06.002.
- [55] Head SR, Komori HK, LaMere SA, et al. Library construction for next-generation sequencing; overviews and challenges[J]. *Biotechniques*, 2014, 56(2):61-64, 66, 68, passim. DOI:10.2144/000114133. eCollection 2014.
- [56] Sholl LM, Aisner DL, Allen TC, et al. Programmed death ligand-1 immunohistochemistry--a new challenge for pathologists; a perspective from members of the pulmonary pathology society [J]. *Arch Pathol Lab Med*, 2016, 140(4):341-344. DOI:10.5858/arpa.2015-0506-SA.
- [57] Rittmeyer A, Barlesi F, Waterkamp D, et al. Atezolizumab versus docetaxel in patients with previously treated non-small-cell lung cancer (OAK): a phase 3, open-label, multicentre randomised controlled trial[J]. *Lancet*, 2017, 389(10066):255-265. DOI:10.1016/S0140-6736(16)32517-X.
- [58] Herbst RS, Baas P, Kim DW, et al. Pembrolizumab versus docetaxel for previously treated, PD-L1-positive, advanced non-small-cell lung cancer (KEYNOTE-010): a randomised controlled trial[J]. *Lancet*, 2016, 387(10027):1540-1550. DOI:10.1016/S0140-6736(15)01281-7.
- [59] Borghaei H, Paz-Ares L, Horn L, et al. Nivolumab versus docetaxel in advanced nonsquamous non-small-cell lung cancer[J]. *N Engl J Med*, 2015, 373(17):1627-1639. DOI:10.1056/NEJMoa1507643.
- [60] Blasberg JD, Pass HI, Donington JS. Sublobar resection; a movement from the Lung Cancer Study Group[J]. *J Thorac Oncol*, 2010, 5(10):1583-1593. DOI:10.1097/jto.0b013e3181e77604.
- [61] Nakamura K, Saji H, Nakajima R, et al. A phase III randomized trial of lobectomy versus limited resection for small-sized peripheral non-small cell lung cancer (JCOG0802/WJOG4607L)[J]. *Jpn J Clin Oncol*, 2010, 40(3):271-274. DOI:10.1093/jjco/hyp156.
- [62] Carbone DP, Reck M, Paz-Ares L, et al. First-line nivolumab in stage IV or recurrent non-small-cell lung cancer[J]. *N Engl J Med*, 2017, 376(25):2415-2426. DOI:10.1056/NEJMoa1613493.
- [63] Gandara DR, Paul SM, Kowanetz M, et al. Blood-based tumor mutational burden as a predictor of clinical benefit in non-small-cell lung cancer patients treated with atezolizumab[J]. *Nat Med*, 2018, 24(9):1441-1448. DOI:10.1038/s41591-018-0134-3.
- [64] Aurisicchio L, Pallocca M, Ciliberto G, et al. The perfect personalized cancer therapy: cancer vaccines against neoantigens[J]. *J Exp Clin Cancer Res*, 2018, 37(1):86. DOI:10.1186/s13046-018-0751-1.
- [65] Ginsberg RJ, Rubinstein LV. Randomized trial of lobectomy versus limited resection for T1 N0 non-small cell lung cancer. Lung Cancer Study Group[J]. *Ann Thorac Surg*, 1995, 60(3):615-623. DOI:10.1016/0003-4975(95)00537-u.
- [66] Veluswamy RR, Ezer N, Mhang G, et al. Limited resection versus lobectomy for older patients with early-stage lung cancer; impact of histology[J]. *J Clin Oncol*, 2015, 33(30):3447-3453. DOI:10.1200/JCO.2014.60.6624.
- [67] Pagès PB, Mordant P, Renaud S, et al. Sleeve lobectomy may provide better outcomes than pneumonectomy for non-small cell lung cancer. A decade in a nationwide study[J]. *J Thorac Cardiovasc Surg*, 2017, 153(1):184-195.e3. DOI:10.1016/j.jtcvs.2016.09.060.
- [68] Stephens N, Rice D, Correa A, et al. Thoracoscopic lobectomy is associated with improved short-term and equivalent oncological outcomes compared with open lobectomy for clinical Stage I non-small-cell lung cancer; a propensity-matched analysis of 963 cases[J]. *Eur J Cardiothorac Surg*, 2014, 46(4):607-613. DOI:10.1093/ejcts/ezu036.
- [69] Balduyck B, Hendriks J, Lauwers P, et al. Quality of life after lung cancer surgery; a prospective pilot study comparing bronchial sleeve lobectomy with pneumonectomy[J]. *J Thorac Oncol*, 2008, 3(6):604-608. DOI:10.1097/JTO.0b013e318170fca4.
- [70] Ma Z, Dong A, Fan J, et al. Does sleeve lobectomy concomitant with or without pulmonary artery reconstruction (double sleeve) have favorable results for non-small cell lung cancer compared with pneumonectomy? A meta-analysis[J]. *Eur J Cardiothorac Surg*, 2007, 32(1):20-28. DOI:10.1016/j.ejcts.2007.03.018.
- [71] Shi W, Zhang W, Sun H, et al. Sleeve lobectomy versus pneumonectomy for non-small cell lung cancer; a meta-analysis[J]. *World J Surg Oncol*, 2012, 10:265. DOI:10.1186/1477-7819-10-265.
- [72] Koike T, Kitahara A, Sato S, et al. Lobectomy versus segmentectomy in radiologically pure solid small-sized non-small

- cell lung cancer [J]. *Ann Thorac Surg*, 2016, 101 (4): 1354-1360. DOI:10.1016/j.athoracsur.2015.10.048.
- [73] Petrella F, Spaggiari L. The smaller the better; a new concept in thoracic surgery? [J]. *Lancet Oncol*, 2016, 17 (6): 699-700. DOI:10.1016/S1470-2045(16)30049-3.
- [74] Zhang W, Wei Y, Jiang H, et al. Video-assisted thoracoscopic surgery versus thoracotomy lymph node dissection in clinical stage I lung cancer; a meta-analysis and system review [J]. *Ann Thorac Surg*, 2016, 101 (6): 2417-2424. DOI: 10.1016/j.athoracsur.2015.11.055.
- [75] Bendixen M, Jørgensen OD, Kronborg C, et al. Postoperative pain and quality of life after lobectomy via video-assisted thoracoscopic surgery or anterolateral thoracotomy for early stage lung cancer: a randomised controlled trial [J]. *Lancet Oncol*, 2016, 17(6): 836-844. DOI:10.1016/S1470-2045(16)00173-X.
- [76] Osarogiagbon RU, Decker PA, Ballman K, et al. Survival implications of variation in the thoroughness of pathologic lymph node examination in american college of surgeons oncology group z0030 (alliance) [J]. *Ann Thorac Surg*, 2016, 102 (2): 363-369. DOI:10.1016/j.athoracsur.2016.03.095.
- [77] Rami-Porta R, Wittekind C, Goldstraw P, et al. Complete resection in lung cancer surgery: proposed definition [J]. *Lung Cancer*, 2005, 49(1): 25-33. DOI:10.1016/j.lungcan.2005.01.001.
- [78] Darling GE, Allen MS, Decker PA, et al. Randomized trial of mediastinal lymph node sampling versus complete lymphadenectomy during pulmonary resection in the patient with N0 or N1 (less than hilar) non-small cell carcinoma: results of the american college of surgery oncology group z0030 trial [J]. *J Thorac Cardiovasc Surg*, 2011, 141 (3): 662-670. DOI: 10.1016/j.jtcvs.2010.11.008.
- [79] Howington JA, Blum MG, Chang AC, et al. Treatment of stage I and II non-small cell lung cancer: Diagnosis and management of lung cancer, 3rd ed; American College of Chest Physicians evidence-based clinical practice guidelines [J]. *Chest*, 2013, 143(5 Suppl): e278S-e313S. DOI:10.1378/chest.12-2359.
- [80] Vansteenkiste J, De Ruysscher D, Eberhardt WE, et al. Early and locally advanced non-small-cell lung cancer (NSCLC): ESMO Clinical Practice Guidelines for diagnosis, treatment and follow-up [J]. *Ann Oncol*, 2013, 24 Suppl 6: vi89-98. DOI: 10.1093/annonc/mdt241.
- [81] NSCLC Meta-analyses Collaborative Group, Arriagada R, Auperin A, et al. Adjuvant chemotherapy, with or without postoperative radiotherapy, in operable non-small-cell lung cancer: two meta-analyses of individual patient data [J]. *Lancet*, 2010, 375(9722): 1267-1277. DOI:10.1016/S0140-6736(10)60059-1.
- [82] Wakelee HA, Dahlberg SE, Keller SM, et al. Adjuvant chemotherapy with or without bevacizumab in patients with resected non-small-cell lung cancer (E1505): an open-label, multicentre, randomised, phase 3 trial [J]. *Lancet Oncol*, 2017, 18(12): 1610-1623. DOI:10.1016/S1470-2045(17)30691-5.
- [83] Strauss GM, Herndon JE 2nd, Maddaus MA, et al. Adjuvant paclitaxel plus carboplatin compared with observation in stage IB non-small-cell lung cancer: CALGB 9633 with the Cancer and Leukemia Group B, Radiation Therapy Oncology Group, and North Central Cancer Treatment Group Study Groups [J]. *J Clin Oncol*, 2008, 26(31): 5043-5051. DOI:10.1200/JCO.2008.16.4855.
- [84] Butts CA, Ding K, Seymour L, et al. Randomized phase III trial of vinorelbine plus cisplatin compared with observation in completely resected stage IB and II non-small-cell lung cancer: updated survival analysis of JBR-10 [J]. *J Clin Oncol*, 2010, 28 (1): 29-34. DOI:10.1200/JCO.2009.24.0333.
- [85] Qian F, Yang W, Wang R, et al. Prognostic significance and adjuvant chemotherapy survival benefits of a solid or micropapillary pattern in patients with resected stage IB lung adenocarcinoma [J]. *J Thorac Cardiovasc Surg*, 2018, 155(3): 1227-1235.e2. DOI:10.1016/j.jtcvs.2017.09.143.
- [86] Bradley JD, Paulus R, Graham MV, et al. Phase II trial of postoperative adjuvant paclitaxel/carboplatin and thoracic radiotherapy in resected stage II and III A non-small-cell lung cancer: promising long-term results of the Radiation Therapy Oncology Group: RTOG 9705 [J]. *J Clin Oncol*, 2005, 23 (15): 3480-3487. DOI:10.1200/JCO.2005.12.120.
- [87] Lally BE, Zelterman D, Colasanto JM, et al. Postoperative radiotherapy for stage II or III non-small-cell lung cancer using the surveillance, epidemiology, and end results database [J]. *J Clin Oncol*, 2006, 24 (19): 2998-3006. DOI: 10.1200/JCO.2005.04.6110.
- [88] Douillard JY, Rosell R, De Lena M, et al. Impact of postoperative radiation therapy on survival in patients with complete resection and stage I, II, or III A non-small-cell lung cancer treated with adjuvant chemotherapy: the adjuvant Navelbine International Trialist Association (ANITA) Randomized Trial [J]. *Int J Radiat Oncol Biol Phys*, 2008, 72 (3): 695-701. DOI:10.1016/j.ijrobp.2008.01.044.
- [89] Kris MG, Gaspar LE, Chaft JE, et al. Adjuvant systemic therapy and adjuvant radiation therapy for stage I to III A completely resected non-small-cell lung cancers: American Society of Clinical Oncology/Cancer Care Ontario Clinical Practice Guideline Update [J]. *J Clin Oncol*, 2017, 35(25): 2960-2974. DOI:10.1200/JCO.2017.72.4401.
- [90] Ghiribelli C, Voltolini L, Paladini P, et al. Treatment and survival after lung resection for non-small cell lung cancer in patients with microscopic residual disease at the bronchial stump [J]. *Eur J Cardiothorac Surg*, 1999, 16(5): 555-559. DOI:10.1016/s1010-7940(99)00310-3.
- [91] Park HJ, Park HS, Cha YJ, et al. Efficacy of adjuvant chemotherapy for completely resected stage IB non-small cell lung cancer: a retrospective study [J]. *J Thorac Dis*, 2018, 10(4): 2279-2287. DOI:10.21037/jtd.2018.03.184.
- [92] Wisnivesky JP, Smith CB, Packer S, et al. Survival and risk of adverse events in older patients receiving postoperative adjuvant chemotherapy for resected stages II-III A lung cancer: observational cohort study [J]. *BMJ*, 2011, 343: d4013. DOI: 10.1136/bmj.d4013.
- [93] Zhou M, Li T, Liu Y, et al. Concurrent paclitaxel-based chemoradiotherapy for post-surgical microscopic residual tumor at the bronchial margin (R1 resection) in non-small-cell lung cancer [J]. *BMC Cancer*, 2015, 15: 36. DOI:10.1186/s12885-015-1036-0.
- [94] Kozower BD, Lamer JM, Detterbeck FC, et al. Special treatment issues in non-small cell lung cancer: Diagnosis and management of lung cancer, 3rd ed; American College of Chest Physicians evidence-based clinical practice guidelines [J]. *Chest*, 2013, 143(5 Suppl): e369S-e399S. DOI:10.1378/chest.12-2362.
- [95] Leventakos K, Peikert T, Midhun DE, et al. Management of multifocal lung cancer: results of a survey [J]. *J Thorac Oncol*, 2017, 12(9): 1398-1402. DOI:10.1016/j.jtho.2017.05.013.
- [96] Tanvetyanon T, Finley DJ, Fabian T, et al. Prognostic factors for survival after complete resections of synchronous lung cancers in multiple lobes: pooled analysis based on individual patient data [J]. *Ann Oncol*, 2013, 24 (4): 889-894. DOI: 10.1093/annonc/mds495.
- [97] van Tinteren H, Hoekstra OS, Smit EF, et al. Effectiveness of positron emission tomography in the preoperative assessment of patients with suspected non-small-cell lung cancer: the PLUS multicentre randomised trial [J]. *Lancet*, 2002, 359(9315): 1388-1393. DOI:10.1016/s0140-6736(02)08352-6.
- [98] Herder GJ, Kramer H, Hoekstra OS, et al. Traditional versus upfront [18F] fluorodeoxyglucose-positron emission tomography staging of non-small-cell lung cancer: a Dutch cooperative randomized study [J]. *J Clin Oncol*, 2006, 24(12): 1800-1806. DOI:10.1200/JCO.2005.02.4695.
- [99] Cerfolio RJ, Bryant AS, Ojha B, et al. Improving the inaccuracies of clinical staging of patients with NSCLC: a

- prospective trial[J]. *Ann Thorac Surg*, 2005, 80(4):1207-1214. DOI:10.1016/j.athoracsur.2005.04.019.
- [100] De Leyn P, Doooms C, Kuzdzal J, et al. Revised ESTS guidelines for preoperative mediastinal lymph node staging for non-small-cell lung cancer[J]. *Eur J Cardiothorac Surg*, 2014, 45(5):787-798. DOI:10.1093/ejcts/ezu028.
- [101] Silvestri GA, Gonzalez AV, Jantz MA, et al. Methods for staging non-small cell lung cancer: Diagnosis and management of lung cancer, 3rd ed: American College of Chest Physicians evidence-based clinical practice guidelines [J]. *Chest*, 2013, 143(5 Suppl):e211S-e250S. DOI:10.1378/chest.12-2355.
- [102] Dong X, Qiu X, Liu Q, et al. Endobronchial ultrasound-guided transbronchial needle aspiration in the mediastinal staging of non-small cell lung cancer: a meta-analysis[J]. *Ann Thorac Surg*, 2013, 96(4):1502-1507. DOI:10.1016/j.athoracsur.2013.05.016.
- [103] Micames CG, McCrory DC, Pavey DA, et al. Endoscopic ultrasound-guided fine-needle aspiration for non-small cell lung cancer staging: A systematic review and metaanalysis[J]. *Chest*, 2007, 131(2):539-548. DOI:10.1378/chest.06-1437.
- [104] Annema JT, van Meerbeeck JP, Rintoul RC, et al. Mediastinoscopy vs endosonography for mediastinal nodal staging of lung cancer: a randomized trial[J]. *JAMA*, 2010, 304(20):2245-2252. DOI:10.1001/jama.2010.1705.
- [105] De Leyn P, Stroobants S, De Wever W, et al. Prospective comparative study of integrated positron emission tomography-computed tomography scan compared with remediastinoscopy in the assessment of residual mediastinal lymph node disease after induction chemotherapy for mediastinoscopy-proven stage IIIA-N2 Non-small-cell lung cancer: a Leuven Lung Cancer Group Study [J]. *J Clin Oncol*, 2006, 24(21):3333-3339. DOI:10.1200/JCO.2006.05.6341.
- [106] Kim SY, Kim JS, Park HS, et al. Screening of brain metastasis with limited magnetic resonance imaging (MRI): clinical implications of using limited brain MRI during initial staging for non-small cell lung cancer patients[J]. *J Korean Med Sci*, 2005, 20(1):121-126. DOI:10.3346/jkms.2005.20.1.121.
- [107] Hendriks LE, Bootsma GP, de Ruyscher DK, et al. Screening for brain metastases in patients with stage III non-small cell lung cancer: Is there additive value of magnetic resonance imaging above a contrast-enhanced computed tomography of the brain? [J]. *Lung Cancer*, 2013, 80(3):293-297. DOI:10.1016/j.lungcan.2013.02.006.
- [108] Brunelli A, Charloux A, Bolliger CT, et al. ERS/ESTS clinical guidelines on fitness for radical therapy in lung cancer patients (surgery and chemo-radiotherapy) [J]. *Eur Respir J*, 2009, 34(1):17-41. DOI:10.1183/09031936.00184308.
- [109] Pignon JP, Tribodet H, Scagliotti GV, et al. Lung adjuvant cisplatin evaluation: a pooled analysis by the LACE Collaborative Group[J]. *J Clin Oncol*, 2008, 26(21):3552-3559. DOI:10.1200/JCO.2007.13.9030.
- [110] Firat S, Byhardt RW, Gore E. Comorbidity and Karnofsky performance score are independent prognostic factors in stage III non-small-cell lung cancer: an institutional analysis of patients treated on four RTOG studies. Radiation Therapy Oncology Group [J]. *Int J Radiat Oncol Biol Phys*, 2002, 54(2):357-364. DOI:10.1016/s0360-3016(02)02939-5.
- [111] Colinet B, Jacot W, Bertrand D, et al. A new simplified comorbidity score as a prognostic factor in non-small-cell lung cancer patients: description and comparison with the Charlson's index[J]. *Br J Cancer*, 2005, 93(10):1098-1105. DOI:10.1038/sj.bjc.6602836.
- [112] Charlson M, Sztrowski TP, Peterson J, et al. Validation of a combined comorbidity index[J]. *J Clin Epidemiol*, 1994, 47(11):1245-1251. DOI:10.1016/0895-4356(94)90129-5.
- [113] Eberhardt WE, De Ruyscher D, Weder W, et al. 2nd ESMO Consensus Conference in Lung Cancer: locally advanced stage III non-small-cell lung cancer[J]. *Ann Oncol*, 2015, 26(8):1573-1588. DOI:10.1093/annonc/mdv187.
- [114] Boffa DJ, Hancock JG, Yao X, et al. Now or later: evaluating the importance of chemotherapy timing in resectable stage III (N2) lung cancer in the National Cancer Database[J]. *Ann Thorac Surg*, 2015, 99(1):200-208. DOI:10.1016/j.athoracsur.2014.08.040.
- [115] Lim E, Harris G, Patel A, et al. Preoperative versus postoperative chemotherapy in patients with resectable non-small cell lung cancer: systematic review and indirect comparison meta-analysis of randomized trials[J]. *J Thorac Oncol*, 2009, 4(11):1380-1388. DOI:10.1097/JTO.0b013e3181b9eeca.
- [116] Graham AN, Chan KJ, Pastorino U, et al. Systematic nodal dissection in the intrathoracic staging of patients with non-small cell lung cancer[J]. *J Thorac Cardiovasc Surg*, 1999, 117(2):246-251. DOI:10.1016/S0022-5223(99)70419-8.
- [117] De Leyn P, Lardinois D, Van Schil PE, et al. ESTS guidelines for preoperative lymph node staging for non-small cell lung cancer [J]. *Eur J Cardiothorac Surg*, 2007, 32(1):1-8. DOI:10.1016/j.ejcts.2007.01.075.
- [118] Weder W, Collaud S, Eberhardt WE, et al. Pneumonectomy is a valuable treatment option after neoadjuvant therapy for stage III non-small-cell lung cancer[J]. *J Thorac Cardiovasc Surg*, 2010, 139(6):1424-1430. DOI:10.1016/j.jtcvs.2010.02.039.
- [119] Kim AW, Boffa DJ, Wang Z, et al. An analysis, systematic review, and meta-analysis of the perioperative mortality after neoadjuvant therapy and pneumonectomy for non-small cell lung cancer[J]. *J Thorac Cardiovasc Surg*, 2012, 143(1):55-63. DOI:10.1016/j.jtcvs.2011.09.002.
- [120] Curran WJ Jr, Paulus R, Langer CJ, et al. Sequential vs. concurrent chemoradiation for stage III non-small cell lung cancer: randomized phase III trial RTOG 9410[J]. *J Natl Cancer Inst*, 2011, 103(19):1452-1460. DOI:10.1093/jnci/djr325.
- [121] Aupérin A, Le Péchoux C, Rolland E, et al. Meta-analysis of concomitant versus sequential radiochemotherapy in locally advanced non-small-cell lung cancer[J]. *J Clin Oncol*, 2010, 28(13):2181-2190. DOI:10.1200/JCO.2009.26.2543.
- [122] Ramnath N, Dilling TJ, Harris LJ, et al. Treatment of stage III non-small cell lung cancer: Diagnosis and management of lung cancer, 3rd ed: American College of Chest Physicians evidence-based clinical practice guidelines [J]. *Chest*, 2013, 143(5 Suppl):e314S-e340S. DOI:10.1378/chest.12-2360.
- [123] Bradley J, Bae K, Choi N, et al. A phase II comparative study of gross tumor volume definition with or without PET/CT fusion in dosimetric planning for non-small-cell lung cancer (NSCLC): primary analysis of Radiation Therapy Oncology Group (RTOG) 0515[J]. *Int J Radiat Oncol Biol Phys*, 2012, 82(1):435-441 e1. DOI:10.1016/j.ijrobp.2010.09.033.
- [124] Sanuki-Fujimoto N, Sumi M, Ito Y, et al. Relation between elective nodal failure and irradiated volume in non-small-cell lung cancer (NSCLC) treated with radiotherapy using conventional fields and doses[J]. *Radiother Oncol*, 2009, 91(3):433-437. DOI:10.1016/j.radonc.2008.12.013.
- [125] Kong FM, Ten Haken RK, Schipper M, et al. Effect of mildtreatment PET/CT-adapted radiation therapy with concurrent chemotherapy in patients with locally advanced non-small-cell lung cancer: a phase 2 clinical trial[J]. *JAMA Oncol*, 2017, 3(10):1358-1365. DOI:10.1001/jamaoncol.2017.0982.
- [126] Mauguen A, Le Péchoux C, Saunders MI, et al. Hyperfractionated or accelerated radiotherapy in lung cancer: an individual patient data meta-analysis[J]. *J Clin Oncol*, 2012, 30(22):2788-2797. DOI:10.1200/JCO.2012.41.6677.
- [127] Bradley JD, Paulus R, Komaki R, et al. Standard-dose versus high-dose conformal radiotherapy with concurrent and consolidation carboplatin plus paclitaxel with or without cetuximab for patients with stage IIIA or IIIB non-small-cell lung cancer (RTOG 0617): a randomised, two-by-two factorial phase 3 study [J]. *Lancet Oncol*, 2015, 16(2):187-199. DOI:10.1016/S1470-2045(14)71207-0.
- [128] Liao ZX, Komaki RR, Thames HD Jr, et al. Influence of technologic advances on outcomes in patients with unresectable, locally advanced non-small-cell lung cancer receiving concomitant

- chemoradiotherapy[J]. *Int J Radiat Oncol Biol Phys*, 2010, 76(3):775-781. DOI:10.1016/j.ijrobp.2009.02.032.
- [129] Sejpal S, Komaki R, Tsao A, et al. Early findings on toxicity of proton beam therapy with concurrent chemotherapy for nonsmall cell lung cancer[J]. *Cancer*, 2011, 117(13):3004-3013. DOI: 10.1002/cncr.25848.
- [130] Chang JY, Komaki R, Lu C, et al. Phase 2 study of high-dose proton therapy with concurrent chemotherapy for unresectable stage III nonsmall cell lung cancer[J]. *Cancer*, 2011, 117(20):4707-4713. DOI:10.1002/cncr.26080.
- [131] Chun SG, Hu C, Choy H, et al. Impact of intensity-modulated radiation therapy technique for locally advanced non-small-cell lung cancer; a secondary analysis of the NRG oncology RTOG 0617 randomized clinical trial[J]. *J Clin Oncol*, 2017, 35(1):56-62. DOI:10.1200/JCO.2016.69.1378.
- [132] Hanna N, Neubauer M, Yiannoutsos C, et al. Phase III study of cisplatin, etoposide, and concurrent chest radiation with or without consolidation docetaxel in patients with inoperable stage III non-small-cell lung cancer; the Hoosier Oncology Group and U.S. Oncology[J]. *J Clin Oncol*, 2008, 26(35):5755-5760. DOI:10.1200/JCO.2008.17.7840.
- [133] Wang L, Wu S, Ou G, et al. Randomized phase II study of concurrent cisplatin/etoposide or paclitaxel/carboplatin and thoracic radiotherapy in patients with stage III non-small cell lung cancer[J]. *Lung Cancer*, 2012, 77(1):89-96. DOI:10.1016/j.lungcan.2012.02.011.
- [134] Govindan R, Bogart J, Stinchcombe T, et al. Randomized phase II study of pemetrexed, carboplatin, and thoracic radiation with or without cetuximab in patients with locally advanced unresectable non-small-cell lung cancer; Cancer and Leukemia Group B trial 30407[J]. *J Clin Oncol*, 2011, 29(23):3120-3125. DOI:10.1200/JCO.2010.33.4979.
- [135] Senan S, Brade A, Wang LH, et al. PROCLAIM: Randomized phase III trial of pemetrexed-cisplatin or etoposide-cisplatin plus thoracic radiation therapy followed by consolidation chemotherapy in locally advanced nonsquamous non-small-cell lung cancer[J]. *J Clin Oncol*, 2016, 34(9):953-962. DOI:10.1200/JCO.2015.64.8824.
- [136] Choy H, Gerber DE, Bradley JD, et al. Concurrent pemetrexed and radiation therapy in the treatment of patients with inoperable stage III non-small cell lung cancer; a systematic review of completed and ongoing studies[J]. *Lung Cancer*, 2015, 87(3):232-240. DOI:10.1016/j.lungcan.2014.12.003.
- [137] Sause W, Kolesar P, Taylor S, et al. Final results of phase III trial in regionally advanced unresectable non-small cell lung cancer; Radiation Therapy Oncology Group, Eastern Cooperative Oncology Group, and Southwest Oncology Group[J]. *Chest*, 2000, 117(2):358-364. DOI:10.1378/chest.117.2.358.
- [138] Belderbos J, Uitterhoeve L, van Zandwijk N, et al. Randomised trial of sequential versus concurrent chemo-radiotherapy in patients with inoperable non-small cell lung cancer (EORTC 08972-22973)[J]. *Eur J Cancer*, 2007, 43(1):114-121. DOI: 10.1016/j.ejca.2006.09.005.
- [139] Dawe DE, Christiansen D, Swaminath A, et al. Chemoradiotherapy versus radiotherapy alone in elderly patients with stage III non-small cell lung cancer; A systematic review and meta-analysis[J]. *Lung Cancer*, 2016, 99:180-185. DOI:10.1016/j.lungcan.2016.07.016.
- [140] Sigel K, Lurslurchachai L, Bonomi M, et al. Effectiveness of radiation therapy alone for elderly patients with unresected stage III non-small cell lung cancer[J]. *Lung Cancer*, 2013, 82(2):266-270. DOI:10.1016/j.lungcan.2013.06.011.
- [141] Cardenal F, Nadal E, Jové M, et al. Concurrent systemic therapy with radiotherapy for the treatment of poor-risk patients with unresectable stage III non-small-cell lung cancer; a review of the literature[J]. *Ann Oncol*, 2015, 26(2):278-288. DOI: 10.1093/annonc/mdl229.
- [142] Vokes EE, Herndon JE 2nd, Kelley MJ, et al. Induction chemotherapy followed by chemoradiotherapy compared with chemoradiotherapy alone for regionally advanced unresectable stage III Non-small-cell lung cancer; Cancer and Leukemia Group B[J]. *J Clin Oncol*, 2007, 25(13):1698-1704. DOI:10.1200/JCO.2006.07.3569.
- [143] Socinski MA, Blackstock AW, Bogart JA, et al. Randomized phase II trial of induction chemotherapy followed by concurrent chemotherapy and dose-escalated thoracic conformal radiotherapy (74 Gy) in stage III non-small-cell lung cancer; CALGB 30105[J]. *J Clin Oncol*, 2008, 26(15):2457-2463. DOI:10.1200/JCO.2007.14.7371.
- [144] Sause WT, Scott C, Taylor S, et al. Radiation Therapy Oncology Group (RTOG) 88-08 and Eastern Cooperative Oncology Group (ECOG) 4588: preliminary results of a phase III trial in regionally advanced, unresectable non-small-cell lung cancer[J]. *J Natl Cancer Inst*, 1995, 87(3):198-205. DOI:10.1093/jnci/87.3.198.
- [145] Tsujino K, Kurata T, Yamamoto S, et al. Is consolidation chemotherapy after concurrent chemo-radiotherapy beneficial for patients with locally advanced non-small-cell lung cancer? A pooled analysis of the literature[J]. *J Thorac Oncol*, 2013, 8(9):1181-1189. DOI:10.1097/JTO.0b013e3182988348.
- [146] Inoue A, Kobayashi K, Maemondo M, et al. Updated overall survival results from a randomized phase III trial comparing gefitinib with carboplatin-paclitaxel for chemo-naïve non-small cell lung cancer with sensitive EGFR gene mutations (NEJ002)[J]. *Ann Oncol*, 2013, 24(1):54-59. DOI:10.1093/annonc/mdl214.
- [147] Mitsudomi T, Morita S, Yatabe Y, et al. Gefitinib versus cisplatin plus docetaxel in patients with non-small-cell lung cancer harbouring mutations of the epidermal growth factor receptor (WJTOG3405): an open label, randomised phase 3 trial[J]. *Lancet Oncol*, 2010, 11(2):121-128. DOI:10.1016/S1470-2045(09)70364-X.
- [148] Zhou C, Wu YL, Chen G, et al. Final overall survival results from a randomised, phase III study of erlotinib versus chemotherapy as first-line treatment of EGFR mutation-positive advanced non-small-cell lung cancer (OPTIMAL, CTONG-0802)[J]. *Ann Oncol*, 2015, 26(9):1877-1883. DOI: 10.1093/annonc/mdl276.
- [149] Shi YK, Wang L, Han BH, et al. First-line icotinib versus cisplatin/pemetrexed plus pemetrexed maintenance therapy for patients with advanced EGFR mutation-positive lung adenocarcinoma (CONVINCE): a phase 3, open-label, randomized study[J]. *Ann Oncol*, 2017, 28(10):2443-2450. DOI:10.1093/annonc/mdl359.
- [150] Sequist LV, Yang JC, Yamamoto N, et al. Phase III study of afatinib or cisplatin plus pemetrexed in patients with metastatic lung adenocarcinoma with EGFR mutations[J]. *J Clin Oncol*, 2013, 31(27):3327-3334. DOI:10.1200/JCO.2012.44.2806.
- [151] Soria JC, Ohe Y, Vansteenkiste J, et al. Osimertinib in untreated egfr-mutated advanced non-small-cell lung cancer[J]. *N Engl J Med*, 2018, 378(2):113-125. DOI:10.1056/NEJMoa1713137.
- [152] Mok TS, Cheng Y, Zhou X, et al. Improvement in overall survival in a randomized study that compared dacomitinib with gefitinib in patients with advanced non-small-cell lung cancer and EGFR-activating mutations[J]. *J Clin Oncol*, 2018, 36(22):2244-2250. DOI:10.1200/JCO.2018.78.7994.
- [153] Saito H, Fukushima T, Furuya N, et al. Erlotinib plus bevacizumab versus erlotinib alone in patients with EGFR-positive advanced non-squamous non-small-cell lung cancer (NEJ026): interim analysis of an open-label, randomised, multicentre, phase 3 trial[J]. *Lancet Oncol*, 2019, 20(5):625-635. DOI: 10.1016/S1470-2045(19)30035-X.
- [154] Cheng Y, Murakami H, Yang PC, et al. Randomized phase II trial of gefitinib with and without pemetrexed as first-line therapy in patients with advanced nonsquamous non-small-cell lung cancer with activating epidermal growth factor receptor mutations[J]. *J Clin Oncol*, 2016, 34(27):3258-3266. DOI:10.1200/JCO.2016.66.9218.

- [155] Han B, Jin B, Chu T, et al. Combination of chemotherapy and gefitinib as first-line treatment for patients with advanced lung adenocarcinoma and sensitive EGFR mutations: A randomized controlled trial[J]. *Int J Cancer*, 2017, 141(6):1249-1256. DOI:10.1002/ijc.30806.
- [156] Yang JC, Sequist LV, Geater SL, et al. Clinical activity of afatinib in patients with advanced non-small-cell lung cancer harbouring uncommon EGFR mutations: a combined post-hoc analysis of LUX-Lung 2, LUX-Lung 3, and LUX-Lung 6[J]. *Lancet Oncol*, 2015, 16(7):830-838. DOI:10.1016/S1470-2045(15)00026-1.
- [157] Hida T, Nokihara H, Kondo M, et al. Alectinib versus crizotinib in patients with ALK-positive non-small-cell lung cancer (J-ALEX): an open-label, randomised phase 3 trial[J]. *Lancet*, 2017, 390(10089):29-39. DOI:10.1016/S0140-6736(17)30565-2.
- [158] Zhou C, Kim SW, Reungwetwattana T, et al. Alectinib versus crizotinib in untreated Asian patients with anaplastic lymphoma kinase-positive non-small-cell lung cancer (ALESIA): a randomised phase 3 study[J]. *Lancet Respir Med*, 2019, 7(5):437-446. DOI:10.1016/S2213-2600(19)30053-0.
- [159] Shaw AT, Kim DW, Nakagawa K, et al. Crizotinib versus chemotherapy in advanced ALK-positive lung cancer[J]. *N Engl J Med*, 2013, 368(25):2385-2394. DOI:10.1056/NEJMoa1214886.
- [160] Solomon BJ, Mok T, Kim DW, et al. First-line crizotinib versus chemotherapy in ALK-positive lung cancer[J]. *N Engl J Med*, 2014, 371(23):2167-2177. DOI:10.1056/NEJMoa1408440.
- [161] Mok TSK, Wu YL, Kudaba I, et al. Pembrolizumab versus chemotherapy for previously untreated, PD-L1-expressing, locally advanced or metastatic non-small-cell lung cancer (KEYNOTE-042): a randomised, open-label, controlled, phase 3 trial[J]. *Lancet*, 2019, 393(10183):1819-1830. DOI:10.1016/S0140-6736(18)32409-7.
- [162] Gandhi L, Rodríguez-Abreu D, Gadgeel S, et al. Pembrolizumab plus chemotherapy in metastatic non-small-cell lung cancer[J]. *N Engl J Med*, 2018, 378(22):2078-2092. DOI:10.1056/NEJMoa1801005.
- [163] 秦叔逵, 程颖, 李进, 等. 洛铂联合紫杉醇与卡铂联合紫杉醇一线治疗局部晚期或转移性非小细胞肺癌有效性和安全性的随机、对照、多中心Ⅲ期临床研究[J]. *临床肿瘤学杂志*, 2018, 23(3):193-199. DOI:10.3969/j.issn.1009-0460.2018.03.001.
- Qin SK, Cheng Y, Li J, et al. A randomized, controlled, multicenter phase III study to compare efficacy and safety of lobaplatin plus paclitaxel versus carboplatin plus paclitaxel as the first-line therapy in Chinese patients with advanced non-small cell lung cancer[J]. *Chin Clin Oncol*, 2018, 23(3):193-199. DOI:10.3969/j.issn.1009-0460.2018.03.001.
- [164] Tan EH, Szczesna A, Krzakowski M, et al. Randomized study of vinorelbine; gemcitabine versus vinorelbine-carboplatin in patients with advanced non-small cell lung cancer[J]. *Lung Cancer*, 2005, 49(2):233-240. DOI:10.1016/j.lungcan.2005.03.029.
- [165] Pujol JL, Breton JL, Gervais R, et al. Gemcitabine-docetaxel versus cisplatin-vinorelbine in advanced or metastatic non-small-cell lung cancer: a phase III study addressing the case for cisplatin[J]. *Ann Oncol*, 2005, 16(4):602-610. DOI:10.1093/annonc/mdi126.
- [166] Ohe Y, Ohashi Y, Kubota K, et al. Randomized phase III study of cisplatin plus irinotecan versus carboplatin plus paclitaxel, cisplatin plus gemcitabine, and cisplatin plus vinorelbine for advanced non-small-cell lung cancer: Four-Arm Cooperative Study in Japan[J]. *Ann Oncol*, 2007, 18(2):317-323. DOI:10.1093/annonc/mdl377.
- [167] Scagliotti GV, Parikh P, von Pawel J, et al. Phase III study comparing cisplatin plus gemcitabine with cisplatin plus pemetrexed in chemotherapy-naïve patients with advanced-stage non-small-cell lung cancer[J]. *J Clin Oncol*, 2008, 26(21):3543-3551. DOI:10.1200/JCO.2007.15.0375.
- [168] Fossella F, Pereira JR, von Pawel J, et al. Randomized, multinational, phase III study of docetaxel plus platinum combinations versus vinorelbine plus cisplatin for advanced non-small-cell lung cancer: the TAX 326 study group[J]. *J Clin Oncol*, 2003, 21(16):3016-3024. DOI:10.1200/JCO.2003.12.046.
- [169] Han B, Xiu Q, Wang H, et al. A multicenter, randomized, double-blind, placebo-controlled study to evaluate the efficacy of paclitaxel-carboplatin alone or with endostar for advanced non-small cell lung cancer[J]. *J Thorac Oncol*, 2011, 6(6):1104-1109. DOI:10.1097/JTO.0b013e3182166b6b.
- [170] Sandler A, Gray R, Perry MC, et al. Paclitaxel-carboplatin alone or with bevacizumab for non-small-cell lung cancer[J]. *N Engl J Med*, 2006, 355(24):2542-2550. DOI:10.1056/NEJMoa061884.
- [171] Paz-Ares LG, de Marinis F, Dediu M, et al. PARAMOUNT: Final overall survival results of the phase III study of maintenance pemetrexed versus placebo immediately after induction treatment with pemetrexed plus cisplatin for advanced nonsquamous non-small-cell lung cancer[J]. *J Clin Oncol*, 2013, 31(23):2895-2902. DOI:10.1200/JCO.2012.47.1102.
- [172] Gridelli C, de Marinis F, Thomas M, et al. Final efficacy and safety results of pemetrexed continuation maintenance therapy in the elderly from the PARAMOUNT phase III study[J]. *J Thorac Oncol*, 2014, 9(7):991-997. DOI:10.1097/JTO.0000000000000207.
- [173] Brodowicz T, Krzakowski M, Zwitter M, et al. Cisplatin and gemcitabine first-line chemotherapy followed by maintenance gemcitabine or best supportive care in advanced non-small cell lung cancer: a phase III trial[J]. *Lung Cancer*, 2006, 52(2):155-163. DOI:10.1016/j.lungcan.2006.01.006.
- [174] Pérol M, Chouaid C, Pérol D, et al. Randomized, phase III study of gemcitabine or erlotinib maintenance therapy versus observation, with predefined second-line treatment, after cisplatin-gemcitabine induction chemotherapy in advanced non-small-cell lung cancer[J]. *J Clin Oncol*, 2012, 30(28):3516-3524. DOI:10.1200/JCO.2011.39.9782.
- [175] Kosty MP, Wozniak AJ, Jahanzeb M, et al. Effectiveness and safety of post-induction phase bevacizumab treatment for patients with non-small-cell lung cancer: results from the ARIES observational cohort study[J]. *Target Oncol*, 2015, 10(4):509-516. DOI:10.1007/s11523-014-0355-4.
- [176] Ciuleanu T, Brodowicz T, Zielinski C, et al. Maintenance pemetrexed plus best supportive care versus placebo plus best supportive care for non-small-cell lung cancer: a randomised, double-blind, phase 3 study[J]. *Lancet*, 2009, 374(9699):1432-1440. DOI:10.1016/S0140-6736(09)61497-5.
- [177] Shukuya T, Yamanaka T, Seto T, et al. Nedaplatin plus docetaxel versus cisplatin plus docetaxel for advanced or relapsed squamous cell carcinoma of the lung (WJOG5208L): a randomised, open-label, phase 3 trial[J]. *Lancet Oncol*, 2015, 16(16):1630-1638. DOI:10.1016/S1470-2045(15)00305-8.
- [178] Socinski MA, Bondarenko I, Karaseva NA, et al. Weekly nab-paclitaxel in combination with carboplatin versus solvent-based paclitaxel plus carboplatin as first-line therapy in patients with advanced non-small-cell lung cancer: final results of a phase III trial[J]. *J Clin Oncol*, 2012, 30(17):2055-2062. DOI:10.1200/JCO.2011.39.5848.
- [179] Wang Z, Huang C, Yang JJ, et al. A randomised phase II clinical trial of nab-paclitaxel and carboplatin compared with gemcitabine and carboplatin as first-line therapy in advanced squamous cell lung carcinoma (C-TONG1002)[J]. *Eur J Cancer*, 2019, 109:183-191. DOI:10.1016/j.ejca.2019.01.007.
- [180] Han B, Tjulandin S, Hagiwara K, et al. EGFR mutation prevalence in Asia-Pacific and Russian patients with advanced NSCLC of adenocarcinoma and non-adenocarcinoma histology: The IGNITE study[J]. *Lung Cancer*, 2017, 113:37-44. DOI:10.1016/j.lungcan.2017.08.021.
- [181] Park K, Yu CJ, Kim SW, et al. First-line erlotinib therapy until and beyond response evaluation criteria in solid tumors progression in asian patients with epidermal growth factor receptor

- mutation-positive non-small-cell lung cancer; The ASPIRATION Study[J]. *JAMA Oncol*, 2016, 2(3):305-312. DOI:10.1001/jamaoncol.2015.4921.
- [182] Weickhardt AJ, Scheier B, Burke JM, et al. Local ablative therapy of oligoprogressive disease prolongs disease control by tyrosine kinase inhibitors in oncogene-addicted non-small-cell lung cancer [J]. *J Thorac Oncol*, 2012, 7(12):1807-1814. DOI:10.1097/JTO.0b013e3182745948.
- [183] Conforti F, Catania C, Toffalorio F, et al. EGFR tyrosine kinase inhibitors beyond focal progression obtain a prolonged disease control in patients with advanced adenocarcinoma of the lung[J]. *Lung Cancer*, 2013, 81(3):440-444. DOI:10.1016/j.lungcan.2013.05.019.
- [184] Shukuya T, Takahashi T, Naito T, et al. Continuous EGFR-TKI administration following radiotherapy for non-small cell lung cancer patients with isolated CNS failure [J]. *Lung Cancer*, 2011, 74(3):457-461. DOI:10.1016/j.lungcan.2011.04.007.
- [185] Yu HA, Sima CS, Huang J, et al. Local therapy with continued EGFR tyrosine kinase inhibitor therapy as a treatment strategy in EGFR-mutant advanced lung cancers that have developed acquired resistance to EGFR tyrosine kinase inhibitors [J]. *J Thorac Oncol*, 2013, 8(3):346-351. DOI:10.1097/JTO.0b013e31827e1f83.
- [186] Mok TS, Wu YL, Ahn MJ, et al. Osimertinib or platinum-pemetrexed in EGFR T790M-positive lung cancer[J]. *N Engl J Med*, 2017, 376(7):629-640. DOI:10.1056/NEJMoa1612674.
- [187] Han B, Li K, Zhao Y, et al. Anlotinib as a third-line therapy in patients with refractory advanced non-small-cell lung cancer: a multicentre, randomised phase II trial (ALTER0302) [J]. *Br J Cancer*, 2018, 118(5):654-661. DOI:10.1038/bjc.2017.478.
- [188] Ou SH, Jänne PA, Bartlett CH, et al. Clinical benefit of continuing ALK inhibition with crizotinib beyond initial disease progression in patients with advanced ALK-positive NSCLC [J]. *Ann Oncol*, 2014, 25(2):415-422. DOI:10.1093/annonc/mdt572.
- [189] Novello S, Mazières J, Oh IJ, et al. Alectinib versus chemotherapy in crizotinib-pretreated anaplastic lymphoma kinase (ALK)-positive non-small-cell lung cancer; results from the phase III ALUR study[J]. *Ann Oncol*, 2018, 29(6):1409-1416. DOI:10.1093/annonc/mdy121.
- [190] Shaw AT, Kim TM, Crinò L, et al. Ceritinib versus chemotherapy in patients with ALK-rearranged non-small-cell lung cancer previously given chemotherapy and crizotinib (ASCEND-5): a randomised, controlled, open-label, phase 3 trial[J]. *Lancet Oncol*, 2017, 18(7):874-886. DOI:10.1016/S1470-2045(17)30339-X.
- [191] Shaw AT, Varghese AM, Solomon BJ, et al. Pemetrexed-based chemotherapy in patients with advanced, ALK-positive non-small cell lung cancer[J]. *Ann Oncol*, 2013, 24(1):59-66. DOI:10.1093/annonc/mds242.
- [192] Lee HY, Ahn HK, Jeong JY, et al. Favorable clinical outcomes of pemetrexed treatment in anaplastic lymphoma kinase positive non-small-cell lung cancer[J]. *Lung Cancer*, 2013, 79(1):40-45. DOI:10.1016/j.lungcan.2012.10.002.
- [193] Han B, Li K, Wang Q, et al. Effect of anlotinib as a third-line or further treatment on overall survival of patients with advanced non-small cell lung cancer; The ALTER 0303 Phase 3 Randomized Clinical Trial [J]. *JAMA Oncol*, 2018, 4(11):1569-1575. DOI:10.1001/jamaoncol.2018.3039.
- [194] Wu YL, Lu S, Cheng Y, et al. Nivolumab versus Docetaxel in a predominantly Chinese patient population with previously treated advanced NSCLC: checkmate 078 randomized phase III clinical trial[J]. *J Thorac Oncol*, 2019, 14(5):867-875. DOI:10.1016/j.jtho.2019.01.006.
- [195] Shepherd FA, Dancey J, Ramlau R, et al. Prospective randomized trial of docetaxel versus best supportive care in patients with non-small-cell lung cancer previously treated with platinum-based chemotherapy[J]. *J Clin Oncol*, 2000, 18(10):2095-2103. DOI:10.1200/JCO.2000.18.10.2095.
- [196] Hanna N, Shepherd FA, Fossella FV, et al. Randomized phase III trial of pemetrexed versus docetaxel in patients with non-small-cell lung cancer previously treated with chemotherapy[J]. *J Clin Oncol*, 2004, 22(9):1589-1597. DOI:10.1200/JCO.2004.08.163.
- [197] Brahmer J, Reckamp KL, Baas P, et al. Nivolumab versus Docetaxel in advanced squamous-cell non-small-cell lung cancer [J]. *N Engl J Med*, 2015, 373(2):123-135. DOI:10.1056/NEJMoa1504627.
- [198] Kuderer NM, Dale DC, Crawford J, et al. Impact of primary prophylaxis with granulocyte colony-stimulating factor on febrile neutropenia and mortality in adult cancer patients receiving chemotherapy: a systematic review[J]. *J Clin Oncol*, 2007, 25(21):3158-3167. DOI:10.1200/JCO.2006.08.8823.
- [199] Xu Q, Zhou F, Liu H, et al. Consolidative local ablative therapy improves the survival of patients with synchronous oligometastatic NSCLC harboring EGFR activating mutation treated with first-line EGFR-TKIs [J]. *J Thorac Oncol*, 2018, 13(9):1383-1392. DOI:10.1016/j.jtho.2018.05.019.
- [200] Iyengar P, Wardak Z, Gerber DE, et al. Consolidative radiotherapy for limited metastatic non-small-cell lung cancer: a phase 2 randomized clinical trial [J]. *JAMA Oncol*, 2018, 4(1):e173501. DOI:10.1001/jamaoncol.2017.3501.
- [201] Gomez DR, Blumenschein GR Jr, Lee JJ, et al. Local consolidative therapy versus maintenance therapy or observation for patients with oligometastatic non-small-cell lung cancer without progression after first-line systemic therapy: a multicentre, randomised, controlled, phase 2 study[J]. *Lancet Oncol*, 2016, 17(12):1672-1682. DOI:10.1016/S1470-2045(16)30532-0.
- [202] Andrews DW, Scott CB, Sperduto PW, et al. Whole brain radiation therapy with or without stereotactic radiosurgery boost for patients with one to three brain metastases: phase III results of the RTOG 9508 randomised trial [J]. *Lancet*, 2004, 363(9422):1665-1672. DOI:10.1016/S0140-6736(04)16250-8.
- [203] Patchell RA, Tibbs PA, Walsh JW, et al. A randomized trial of surgery in the treatment of single metastases to the brain[J]. *N Engl J Med*, 1990, 322(8):494-500. DOI:10.1056/NEJM199002223220802.
- [204] Vecht CJ, Haaxma-Reiche H, Noordijk EM, et al. Treatment of single brain metastasis: radiotherapy alone or combined with neurosurgery? [J]. *Ann Neurol*, 1993, 33(6):583-590. DOI:10.1002/ana.410330605.
- [205] Noordijk EM, Vecht CJ, Haaxma-Reiche H, et al. The choice of treatment of single brain metastasis should be based on extracranial tumor activity and age[J]. *Int J Radiat Oncol Biol Phys*, 1994, 29(4):711-717. DOI:10.1016/0360-3016(94)90558-4.
- [206] Rossi NP, Zavala DC, VanGilder JC. A combined surgical approach to non-oat-cell pulmonary carcinoma with single cerebral metastasis [J]. *Respiration*, 1987, 51(3):170-178. DOI:10.1159/000195199.
- [207] Schuchert MJ, Luketich JD. Solitary sites of metastatic disease in non-small cell lung cancer[J]. *Curr Treat Options Oncol*, 2003, 4(1):65-79. DOI:10.1007/s11864-003-0033-8.
- [208] Yuksel C, Bozkurt M, Yenigun BM, et al. The outcome of bifocal surgical resection in non-small cell lung cancer with synchronous brain metastases: results of a single center retrospective study[J]. *Thorac Cardiovasc Surg*, 2014, 62(7):605-611. DOI:10.1055/s-0033-1360477.
- [209] Sundaresan N, Galicich JH. Surgical treatment of single brain metastases from non-small-cell lung cancer [J]. *Cancer Invest*, 1985, 3(2):107-113. DOI:10.3109/07357908509017493.
- [210] Torre M, Barbieri B, Bera E, et al. Surgical therapy in lung cancer with single brain metastasis [J]. *Eur J Cardiothorac Surg*, 1988, 2(5):336-339. DOI:10.1016/1010-7940(88)90008-5.
- [211] Billings JA, Ferris FD, Macdonald N, et al. The role of palliative care in the home in medical education: report from a national consensus conference[J]. *J Palliat Med*, 2001, 4(3):361-371. DOI:10.1089/109662101753123986.

- [212] Granone P, Margaritora S, D'Andrilli A, et al. Non-small cell lung cancer with single brain metastasis: the role of surgical treatment[J]. *Eur J Cardiothorac Surg*, 2001, 20(2):361-366. DOI:10.1016/s1010-7940(01)00744-8.
- [213] Ambrogi V, Tonini G, Mineo TC. Prolonged survival after extracranial metastasectomy from synchronous resectable lung cancer[J]. *Ann Surg Oncol*, 2001, 8(8):663-666. DOI:10.1007/s10434-001-0663-7.
- [214] Raz DJ, Lanuti M, Gaissert HC, et al. Outcomes of patients with isolated adrenal metastasis from non-small cell lung carcinoma[J]. *Ann Thorac Surg*, 2011, 92(5):1788-1793. DOI:10.1016/j.athoracsur.2011.05.116.
- [215] Plönes T, Osei-Agyemang T, Krohn A, et al. Surgical treatment of extrapulmonary oligometastatic non-small cell lung cancer[J]. *Indian J Surg*, 2015, 77(Suppl 2):216-220. DOI:10.1007/s12262-012-0771-6.
- [216] Porte H, Siat J, Guibert B, et al. Resection of adrenal metastases from non-small cell lung cancer: a multicenter study[J]. *Ann Thorac Surg*, 2001, 71(3):981-985. DOI:10.1016/s0003-4975(00)02509-1.
- [217] Mordant P, Arame A, De Dominicis F, et al. Which metastasis management allows long-term survival of synchronous solitary M1b non-small cell lung cancer? [J]. *Eur J Cardiothorac Surg*, 2012, 41(3):617-622. DOI:10.1093/ejcts/ezr042.
- [218] Xu Q, Wang Y, Liu H, et al. Treatment outcome for patients with primary NSCLC and synchronous solitary metastasis[J]. *Clin Transl Oncol*, 2013, 15(10):802-809. DOI:10.1007/s12094-013-1008-2.
- [219] Collen C, Christian N, Schallier D, et al. Phase II study of stereotactic body radiotherapy to primary tumor and metastatic locations in oligometastatic nonsmall-cell lung cancer patients[J]. *Ann Oncol*, 2014, 25(10):1954-1959. DOI:10.1093/annonc/mdl370.
- [220] De Ruysscher D, Wanders R, van Baardwijk A, et al. Radical treatment of non-small-cell lung cancer patients with synchronous oligometastases: long-term results of a prospective phase II trial (Nct01282450) [J]. *J Thorac Oncol*, 2012, 7(10):1547-1555. DOI:10.1097/JTO.0b013e318262caf6.
- [221] Iyengar P, Kavanagh BD, Wardak Z, et al. Phase II trial of stereotactic body radiation therapy combined with erlotinib for patients with limited but progressive metastatic non-small-cell lung cancer[J]. *J Clin Oncol*, 2014, 32(34):3824-3830. DOI:10.1200/JCO.2014.56.7412.
- [222] Aoyama H, Tago M, Shirato H, et al. Stereotactic radiosurgery with or without whole-brain radiotherapy for brain metastases: secondary analysis of the jrosg 99-1 randomized clinical trial[J]. *JAMA Oncol*, 2015, 1(4):457-464. DOI:10.1001/jamaoncol.2015.1145.
- [223] Downey RJ, Ng KK, Kris MG, et al. A phase II trial of chemotherapy and surgery for non-small cell lung cancer patients with a synchronous solitary metastasis[J]. *Lung Cancer*, 2002, 38(2):193-197. DOI:10.1016/s0169-5002(02)00183-6.
- [224] De Pas TM, de Braud F, Catalano G, et al. Oligometastatic non-small cell lung cancer: a multidisciplinary approach in the positron emission tomographic scan era[J]. *Ann Thorac Surg*, 2007, 83(1):231-234. DOI:10.1016/j.athoracsur.2006.08.017.
- [225] Ouyang WW, Su SF, Ma Z, et al. Prognosis of non-small cell lung cancer patients with bone oligometastases treated concurrently with thoracic three-dimensional radiotherapy and chemotherapy[J]. *Radiat Oncol*, 2014, 9:147. DOI:10.1186/1748-717X-9-147.
- [226] Griffioen GH, Toguri D, Dahele M, et al. Radical treatment of synchronous oligometastatic non-small cell lung carcinoma (NSCLC): patient outcomes and prognostic factors [J]. *Lung Cancer*, 2013, 82(1):95-102. DOI:10.1016/j.lungcan.2013.07.023.
- [227] 中国抗癌协会肺癌专业委员会. 非小细胞肺癌孤立性转移处理共识[J]. *循证医学*, 2007, 7(2):109-112. DOI:10.3969/j.issn.1671-5144.2007.02.013.
- Specialty Committee of Lung Cancer, Chinese Association of Anti-cancer. Chinese consensus on treatment of single metastasis from non-small cell lung cancer[J]. *J Evid Based Med*, 2007, 7(2):109-112. DOI:10.3969/j.issn.1671-5144.2007.02.013.
- [228] Lad T, Piantadosi S, Thomas P, et al. A prospective randomized trial to determine the benefit of surgical resection of residual disease following response of small cell lung cancer to combination chemotherapy [J]. *Chest*, 1994, 106(6 Suppl):320S-323S. DOI:10.1378/chest.106.6_supplement.320s.
- [229] Shepherd FA, Evans WK, Feld R, et al. Adjuvant chemotherapy following surgical resection for small-cell carcinoma of the lung [J]. *J Clin Oncol*, 1988, 6(5):832-838. DOI:10.1200/JCO.1988.6.5.832.
- [230] Tsuchiya R, Suzuki K, Ichinose Y, et al. Phase II trial of postoperative adjuvant cisplatin and etoposide in patients with completely resected stage I-III a small cell lung cancer: the Japan Clinical Oncology Lung Cancer Study Group Trial (JCOG9101) [J]. *J Thorac Cardiovasc Surg*, 2005, 129(5):977-983. DOI:10.1016/j.jtcvs.2004.05.030.
- [231] Schreiber D, Rineer J, Weedon J, et al. Survival outcomes with the use of surgery in limited-stage small cell lung cancer: should its role be re-evaluated? [J]. *Cancer*, 2010, 116(5):1350-1357. DOI:10.1002/cncr.24853.
- [232] Wong AT, Rineer J, Schwartz D, et al. Assessing the impact of postoperative radiation therapy for completely resected limited-stage small cell lung cancer using the national cancer database [J]. *J Thorac Oncol*, 2016, 11(2):242-248. DOI:10.1016/j.jtho.2015.10.011.
- [233] Takada M, Fukuoka M, Kawahara M, et al. Phase III study of concurrent versus sequential thoracic radiotherapy in combination with cisplatin and etoposide for limited-stage small-cell lung cancer: results of the Japan Clinical Oncology Group Study 9104 [J]. *J Clin Oncol*, 2002, 20(14):3054-3060. DOI:10.1200/JCO.2002.12.071.
- [234] Turrisi AT 3rd, Kim K, Blum R, et al. Twice-daily compared with once-daily thoracic radiotherapy in limited small-cell lung cancer treated concurrently with cisplatin and etoposide[J]. *N Engl J Med*, 1999, 340(4):265-271. DOI:10.1056/NEJM199901283400403.
- [235] Schild SE, Bonner JA, Shanahan TG, et al. Long-term results of a phase III trial comparing once-daily radiotherapy with twice-daily radiotherapy in limited-stage small-cell lung cancer[J]. *Int J Radiat Oncol Biol Phys*, 2004, 59(4):943-951. DOI:10.1016/j.ijrobp.2004.01.055.
- [236] Choi NC, Herndon JE 2nd, Rosenman J, et al. Phase I study to determine the maximum-tolerated dose of radiation in standard daily and hyperfractionated-accelerated twice-daily radiation schedules with concurrent chemotherapy for limited-stage small-cell lung cancer[J]. *J Clin Oncol*, 1998, 16(11):3528-3536. DOI:10.1200/JCO.1998.16.11.3528.
- [237] Miller KL, Marks LB, Sibley GS, et al. Routine use of approximately 60 Gy once-daily thoracic irradiation for patients with limited-stage small-cell lung cancer[J]. *Int J Radiat Oncol Biol Phys*, 2003, 56(2):355-359. DOI:10.1016/s0360-3016(02)04493-0.
- [238] Roof KS, Fidias P, Lynch TJ, et al. Radiation dose escalation in limited-stage small-cell lung cancer[J]. *Int J Radiat Oncol Biol Phys*, 2003, 57(3):701-708. DOI:10.1016/s0360-3016(03)00715-6.
- [239] Bogart JA, Herndon JE 2nd, Lyss AP, et al. 70 Gy thoracic radiotherapy is feasible concurrent with chemotherapy for limited-stage small-cell lung cancer: analysis of Cancer and Leukemia Group B study 39808[J]. *Int J Radiat Oncol Biol Phys*, 2004, 59(2):460-468. DOI:10.1016/j.ijrobp.2003.10.021.
- [240] Sundström S, Bremnes RM, Kaasa S, et al. Cisplatin and etoposide regimen is superior to cyclophosphamide, epirubicin, and vincristine regimen in small-cell lung cancer: results from a randomized phase III trial with 5 years' follow-up [J]. *J Clin Oncol*, 2002, 20(24):4665-4672. DOI:10.1200/JCO.2002.12.111.

- [241] Rossi A, Di Maio M, Chiodini P, et al. Carboplatin- or cisplatin-based chemotherapy in first-line treatment of small-cell lung cancer: the COCIS meta-analysis of individual patient data[J]. *J Clin Oncol*, 2012, 30(14):1692-1698. DOI: 10.1200/JCO.2011.40.4905.
- [242] Fried DB, Morris DE, Poole C, et al. Systematic review evaluating the timing of thoracic radiation therapy in combined modality therapy for limited-stage small-cell lung cancer[J]. *J Clin Oncol*, 2004, 22(23):4837-4845. DOI: 10.1200/JCO.2004.01.178.
- [243] Stinchcombe TE, Gore EM. Limited-stage small cell lung cancer: current chemoradiotherapy treatment paradigms[J]. *Oncologist*, 2010, 15(2):187-195. DOI:10.1634/theoncologist.2009-0298.
- [244] Aupérin A, Arriagada R, Pignon JP, et al. Prophylactic cranial irradiation for patients with small-cell lung cancer in complete remission. Prophylactic Cranial Irradiation Overview Collaborative Group[J]. *N Engl J Med*, 1999, 341(7):476-484. DOI: 10.1056/NEJM199908123410703.
- [245] Spigel DR, Townley PM, Waterhouse DM, et al. Randomized phase II study of bevacizumab in combination with chemotherapy in previously untreated extensive-stage small-cell lung cancer: results from the SALUTE trial[J]. *J Clin Oncol*, 2011, 29(16):2215-2222. DOI:10.1200/JCO.2010.29.3423.
- [246] Okamoto H, Watanabe K, Nishiwaki Y, et al. Phase II study of area under the plasma-concentration-versus-time curve-based carboplatin plus standard-dose intravenous etoposide in elderly patients with small-cell lung cancer[J]. *J Clin Oncol*, 1999, 17(11):3540-3545. DOI:10.1200/JCO.1999.17.11.3540.
- [247] Noda K, Nishiwaki Y, Kawahara M, et al. Irinotecan plus cisplatin compared with etoposide plus cisplatin for extensive small-cell lung cancer[J]. *N Engl J Med*, 2002, 346(2):85-91. DOI:10.1056/NEJMoa003034.
- [248] Cheng Y, Fan Y, Liu X, et al. Randomized controlled trial of lobaplatin plus etoposide vs. cisplatin plus etoposide as first-line therapy in patients with extensive-stage small cell lung cancer[J]. *Oncol Lett*, 2019, 17(5):4701-4709. DOI:10.3892/ol.2019.10125.
- [249] Cheng Y, Liu XQ, Fan Y, et al. Circulating tumor cell counts/change for outcome prediction in patients with extensive-stage small-cell lung cancer[J]. *Future Oncol*, 2016, 12(6):789-799. DOI:10.2217/fon.15.346.
- [250] Jeremic B, Shibamoto Y, Nikolic N, et al. Role of radiation therapy in the combined-modality treatment of patients with extensive disease small-cell lung cancer: A randomized study[J]. *J Clin Oncol*, 1999, 17(7):2092-2099. DOI: 10.1200/JCO.1999.17.7.2092.
- [251] Yee D, Butts C, Reiman A, et al. Clinical trial of post-chemotherapy consolidation thoracic radiotherapy for extensive-stage small cell lung cancer[J]. *Radiother Oncol*, 2012, 102(2):234-238. DOI:10.1016/j.radonc.2011.08.042.
- [252] Slotman BJ, van Tinteren H, Praag JO, et al. Use of thoracic radiotherapy for extensive stage small-cell lung cancer: a phase 3 randomised controlled trial[J]. *Lancet*, 2015, 385(9962):36-42. DOI:10.1016/S0140-6736(14)61085-0.
- [253] Jeremic B, Casas F, Wang L, et al. Radiochemotherapy in extensive disease small cell lung cancer ED-SCLC[J]. *Front Radiat Ther Oncol*, 2010, 42:180-186. DOI:10.1159/000262474.
- [254] Slotman B, Faivre-Finn C, Kramer G, et al. Prophylactic cranial irradiation in extensive small-cell lung cancer[J]. *N Engl J Med*, 2007, 357(7):664-672. DOI:10.1056/NEJMoa071780.
- [255] Takahashi T, Yamanaka T, Seto T, et al. Prophylactic cranial irradiation versus observation in patients with extensive-disease small-cell lung cancer: a multicentre, randomised, open-label, phase 3 trial[J]. *Lancet Oncol*, 2017, 18(5):663-671. DOI: 10.1016/S1470-2045(17)30230-9.
- [256] Micke P, Faldut A, Metz T, et al. Staging small cell lung cancer: Veterans Administration Lung Study Group versus International Association for the Study of Lung Cancer--what limits limited disease? [J]. *Lung Cancer*, 2002, 37(3):271-276. DOI:10.1016/S0169-5002(02)00072-7.
- [257] Le Péchoux C, Dunant A, Senan S, et al. Standard-dose versus higher-dose prophylactic cranial irradiation (PCI) in patients with limited-stage small-cell lung cancer in complete remission after chemotherapy and thoracic radiotherapy (PCI 99-01, EORTC 22003-08004, RTOG 0212, and IFCT 99-01): a randomised clinical trial[J]. *Lancet Oncol*, 2009, 10(5):467-474. DOI:10.1016/S1470-2045(09)70101-9.
- [258] Slotman BJ, Mauer ME, Bottomley A, et al. Prophylactic cranial irradiation in extensive disease small-cell lung cancer: short-term health-related quality of life and patient reported symptoms: results of an international Phase III randomized controlled trial by the EORTC Radiation Oncology and Lung Cancer Groups[J]. *J Clin Oncol*, 2009, 27(1):78-84. DOI:10.1200/JCO.2008.17.0746.
- [259] von Pawel J, Schiller JH, Shepherd FA, et al. Topotecan versus cyclophosphamide, doxorubicin, and vincristine for the treatment of recurrent small-cell lung cancer[J]. *J Clin Oncol*, 1999, 17(2):658-667. DOI:10.1200/JCO.1999.17.2.658.
- [260] O'Brien ME, Ciuleanu TE, Tsekov H, et al. Phase III trial comparing supportive care alone with supportive care with oral topotecan in patients with relapsed small-cell lung cancer[J]. *J Clin Oncol*, 2006, 24(34):5441-5447. DOI: 10.1200/JCO.2006.06.5821.
- [261] Eckardt JR, von Pawel J, Pujol JL, et al. Phase III study of oral compared with intravenous topotecan as second-line therapy in small-cell lung cancer[J]. *J Clin Oncol*, 2007, 25(15):2086-2092. DOI:10.1200/JCO.2006.08.3998.
- [262] Yang S, Zhang Z, Wang Q. Emerging therapies for small cell lung cancer[J]. *J Hematol Oncol*, 2019, 12(1):47. DOI:10.1186/s13045-019-0736-3.
- [263] Ready N, Farago AF, de Braud F, et al. Third-line nivolumab monotherapy in recurrent SCLC: checkMate 032[J]. *J Thorac Oncol*, 2019, 14(2):237-244. DOI: 10.1016/j.jtho.2018.10.003.
- [264] Antonia SJ, López-Martin JA, Bendell J, et al. Nivolumab alone and nivolumab plus ipilimumab in recurrent small-cell lung cancer (CheckMate 032): a multicentre, open-label, phase 1/2 trial[J]. *Lancet Oncol*, 2016, 17(7):883-895. DOI:10.1016/S1470-2045(16)30098-5.
- [265] Ott PA, Elez E, Hiet S, et al. Pembrolizumab in patients with extensive-stage small-cell lung cancer: results from the phase Ib KEYNOTE-028 study[J]. *J Clin Oncol*, 2017, 35(34):3823-3829. DOI:10.1200/JCO.2017.72.5069.
- [266] Derks JL, Hendriks LE, Buikhuisen WA, et al. Clinical features of large cell neuroendocrine carcinoma: a population-based overview[J]. *Eur Respir J*, 2016, 47(2):615-624. DOI:10.1183/13993003.00618-2015.
- [267] Masters GA, Temin S, Azzoli CG, et al. Systemic therapy for stage IV non-small-cell lung cancer: American Society of Clinical Oncology Clinical Practice Guideline Update[J]. *J Clin Oncol*, 2015, 33(30):3488-3515. DOI:10.1200/JCO.2015.62.1342.
- [268] Absenger G, Terzic J, Bezan A. ASCO update: lung cancer[J]. *Memo*, 2017, 10(4):224-227. DOI: 10.1007/s12254-017-0373-x.
- [269] Colt HG, Murgu SD, Korst RJ, et al. Follow-up and surveillance of the patient with lung cancer after curative-intent therapy: Diagnosis and management of lung cancer, 3rd ed: American College of Chest Physicians evidence-based clinical practice guidelines[J]. *Chest*, 2013, 143(5 Suppl):e437S-e454S. DOI: 10.1378/chest.12-2365.
- [270] Lou F, Huang J, Sima CS, et al. Patterns of recurrence and second primary lung cancer in early-stage lung cancer survivors followed with routine computed tomography surveillance[J]. *J Thorac Cardiovasc Surg*, 2013, 145(1):75-82. DOI:10.1016/j.jtcvs.2012.09.030.
- [271] Crabtree TD, Puri V, Chen SB, et al. Does the method of radiologic surveillance affect survival after resection of stage I non-small cell lung cancer? [J]. *J Thorac Cardiovasc Surg*,

- 2015, 149(1):45-52, 53 e1-3. DOI:10.1016/j.jtcvs.2014.07.095.
- [272] Backhus LM, Farjah F, Liang CK, et al. Imaging surveillance and survival for surgically resected non-small-cell lung cancer [J]. J Surg Res, 2016, 200(1):171-176. DOI:10.1016/j.jss.2015.06.048.
- [273] Westeel V, Lebitasy MP, Mercier M, et al. IFCT-0302 trial: randomised study comparing two follow-up schedules in completely resected non-small cell lung cancer [J]. Rev Mal Respir, 2007, 24(5):645-652. DOI:10.1016/s0761-8425(07)91135-3.
- [274] Takenaka D, Ohno Y, Koyama H, et al. Integrated FDG-PET/CT vs. standard radiological examinations: comparison of capability for assessment of postoperative recurrence in non-small cell lung cancer patients[J]. Eur J Radiol, 2010, 74(3):458-464. DOI:10.1016/j.ejrad.2009.03.007.
- [275] Cuaron J, Dunphy M, Rimner A. Role of FDG-PET scans in staging, response assessment, and follow-up care for non-small cell lung cancer[J]. Front Oncol, 2012, 2:208. DOI:10.3389/fonc.2012.00208.
- [276] Mamon HJ, Yeap BY, Jänne PA, et al. High risk of brain metastases in surgically staged III A non-small-cell lung cancer patients treated with surgery, chemotherapy, and radiation[J]. J Clin Oncol, 2005, 23(7):1530-1537. DOI:10.1200/JCO.2005.04.123.
- [277] Postmus PE, Kerr KM, Oudkerk M, et al. Early and locally advanced non-small-cell lung cancer (NSCLC): ESMO Clinical Practice Guidelines for diagnosis, treatment and follow-up [J]. Ann Oncol, 2017, 28 (suppl_4): iv1-iv21. DOI: 10.1093/annonc/mdx222.
- [278] Hu Y, McMurry TL, Isbell JM, et al. Readmission after lung cancer resection is associated with a 6-fold increase in 90-day postoperative mortality[J]. J Thorac Cardiovasc Surg, 2014, 148(5):2261-2267 e1. DOI:10.1016/j.jtcvs.2014.04.026.
- [279] Pezzi CM, Mallin K, Mendez AS, et al. Ninety-day mortality after resection for lung cancer is nearly double 30-day mortality [J]. J Thorac Cardiovasc Surg, 2014, 148(5):2269-2277. DOI:10.1016/j.jtcvs.2014.07.077.
- [280] Janssen-Heijnen ML, van Erning FN, De Ruysseher DK, et al. Variation in causes of death in patients with non-small cell lung cancer according to stage and time since diagnosis [J]. Ann Oncol, 2015, 26(5):902-907. DOI:10.1093/annonc/mdv061.
- [281] Johnson BE. Second lung cancers in patients after treatment for an initial lung cancer[J]. J Natl Cancer Inst, 1998, 90(18):1335-1345. DOI:10.1093/jnci/90.18.1335.
- [282] Ripley RT, McMillan RR, Sima CS, et al. Second primary lung cancers: smokers versus nonsmokers after resection of stage I lung adenocarcinoma[J]. Ann Thorac Surg, 2014, 98(3):968-974. DOI:10.1016/j.athoracsur.2014.04.098.
- [283] Hamaji M, Allen MS, Cassivi SD, et al. Surgical treatment of metachronous second primary lung cancer after complete resection of non-small cell lung cancer [J]. J Thorac Cardiovasc Surg, 2013, 145(3):683-691. DOI:10.1016/j.jtcvs.2012.12.051.
- [284] Spratt DE, Wu AJ, Adeseye V, et al. Recurrence patterns and second primary lung cancers after stereotactic body radiation therapy for early-stage non-small-cell lung cancer: implications for surveillance[J]. Clin Lung Cancer, 2016, 17(3):177-183 e2. DOI:10.1016/j.clcc.2015.09.006.
- [285] Huang K, Senthil S, Palma DA, et al. High-risk CT features for detection of local recurrence after stereotactic ablative radiotherapy for lung cancer [J]. Radiother Oncol, 2013, 109(1):51-57. DOI:10.1016/j.radonc.2013.06.047.
- [286] Peulen H, Mantel F, Guckenberger M, et al. Validation of high-risk computed tomography features for detection of local recurrence after stereotactic body radiation therapy for early-stage non-small cell lung cancer [J]. Int J Radiat Oncol Biol Phys, 2016, 96(1):134-141. DOI:10.1016/j.ijrobp.2016.04.003.
- [287] Neri S, Takahashi Y, Terashi T, et al. Surgical treatment of local recurrence after stereotactic body radiotherapy for primary and metastatic lung cancers [J]. J Thorac Oncol, 2010, 5(12):2003-2007. DOI:10.1097/JTO.0b013e3181f8a785.
- [288] Taira N, Kawabata T, Ichi T, et al. Salvage operation for late recurrence after stereotactic body radiotherapy for lung cancer: two patients with no viable cancer cells [J]. Ann Thorac Surg, 2014, 97(6):2167-2171. DOI:10.1016/j.athoracsur.2013.07.123.
- [289] Hamaji M, Chen F, Matsuo Y, et al. Treatment and prognosis of isolated local relapse after stereotactic body radiotherapy for clinical stage I non-small-cell lung cancer: importance of salvage surgery [J]. J Thorac Oncol, 2015, 10(11):1616-1624. DOI:10.1097/JTO.0000000000000662.
- [290] Dickhoff C, Dähele M, Paul MA, et al. Salvage surgery for locoregional recurrence or persistent tumor after high dose chemoradiotherapy for locally advanced non-small cell lung cancer [J]. Lung Cancer, 2016, 94:108-113. DOI:10.1016/j.lungcan.2016.02.005.
- [291] Verstegen NE, Maat AP, Lagerwaard FJ, et al. Salvage surgery for local failures after stereotactic ablative radiotherapy for early stage non-small cell lung cancer [J]. Radiat Oncol, 2016, 11(1):131. DOI:10.1186/s13014-016-0706-7.

(收稿日期:2020-01-20)